ÜBER DAS VERHALTEN

DES

UTERUS UND CERVIX

IN DER

SCHWANGERSCHAFT UND WÄHREND DER GEBURT.

Nach klinischen Beobachtungen und anatomischen Untersuchungen

VON

Dr. LUDWIG BANDL,

DOCENTEN FÜR GEBURTSHILFE UND GYNÄCOLOGIE UND ASSISTENTEN AN DER GEBURTSH. KLINIK DES PROF. CARL VON BRAUN AN DER UNIVERSITÄT ZU WIEN.

Mit vier lithographirten Tafeln und schematischen Zeichnungen.

STUTTGART.
VERLAG VON FERDINAND ENKE.
1876.

Druck von Gebrüder Kröner in Stuttgart.

R39228

Man glaubte dieses fundamentalste Thema in der Geburtshilfe nach vieljähriger Discussion, an der sich die ersten Männer des Faches betheiligten, als abgeschlossen betrachten zu dürfen. Wenn ich mich daher nach so viel Wort und Schrift über denselben Gegenstand zu sprechen entschloss, konnten mich nur ganz wichtige Gründe dazu bestimmen. Es sind diese die grosse Wichtigkeit und Tragweite des Gegenstandes und der Umstand, dass anatomische Thatsachen mit der heutigen Lehre von dem Verhalten des Cervix uteri in der Schwangerschaft und während der Geburt nicht übereinstimmen.

Beim Beginne dieser Zeilen muss ich das Geständniss ablegen, dass ich zu der Zeit, als ich meine Arbeit „Ueber Ruptur der Gebärmutter und ihre Mechanik“ schrieb, noch nicht ganz im Klaren war über das thatsächliche Verhalten des Cervix uteri in der Schwangerschaft und im Anfange der Geburt. Desswegen — um meine Gebrechen zu decken — ging ich bei meinen Erörterungen über die Art des Zustandekommens der Zerreissung der Gebärmutter von der Geburtsphase aus, wo der Kopf des Kindes vollständig vom Cervix aufgenommen ist. Ich konnte diess um so eher thun, als mir der Braune'sche Durchschnitt *) des gefrorenen Cadavers der gebärenden Frau als willkommener Deckmantel für meine Unklarheit in der Sache diente. Ich muss desswegen selbst meine wohl nur nebensächlichen Aeusserungen in der erwähnten Arbeit, die sich

---

*) Wilh. Braune, die Lage des Uterus und Fötus am Ende der Schwangerschaft. Leipzig 1872. Tab. C. Siehe auch Schröder's Geburtshilfe. 1874. p. 140.

auf eine frühere Phase der Schwangerschaft und Geburt beziehen, als mit den Thatsachen nicht übereinstimmend erklären. Damals glaubte ich noch, wie es heute fast alle Fachmänner glauben und diess aus den Zeichnungen der neuesten Lehrbücher zu ersehen ist, dass es zu den Verhältnissen, wie sie der Durchschnitt des gefrorenen Cadavers der Gebärenden von Braune zeigt — zu dem vorne elf, hinten zehn Centimeter langen Cervix — erst während der Geburt komme. Diese Verhältnisse stellen sich indess, wie es den natürlichen Vorgängen im Organismus mehr entspricht, ganz allmälig in der letzten Zeit der Schwangerschaft, in den letzten 2—3 Monaten her. Diess zu erweisen ist der Gegenstand meiner Arbeit.

Friedr. H. G. Birnbaum*), P. Müller**) und auch Lott***) haben schon in ihren grösseren Arbeiten den Gang der Frage über das Verhalten des Cervix uteri in der Schwangerschaft und während der Geburt, den sie durch mehr als ein Jahrhundert nahm, verfolgt und dargestellt und ich will durch ihre Arbeiten schon Bekanntes nur kurz, soweit es mir zur Beurtheilung des Standes der Frage nothwendig erscheint, wiederholen.

Bis vor 50 Jahren huldigte man allgemein der Lehre, wie sie Röderer (1753) aufstellte. Er constatirte einen oberen oder inneren Muttermund und erklärte sich die Verkürzung der Vaginalportion dadurch, dass gegen das Ende der Schwangerschaft hin die Cervicalhöhle von oben nach abwärts sich allmälig erweitere und zur Vergrösserung des Uteruscavums in die Wand des letzteren einbezogen werde. Stein d. Aelt. (1770) ging noch weiter; er nahm an, dass die Erweiterung der Cervicalhöhle von oben nach unten mit der Schwangerschaftsdauer gleichmässig fortschreite und damit auch die Verkürzung der Scheidenportion in der letzten Zeit der Schwangerschaft gleichmässig Schritt halte. Lott hat aus verschiedenen Stellen der Stein'schen Schriften dargethan, dass Stein das Verhalten des Cervix etwas anders darstellte als sein Lehrer Röderer. Stein nahm nur eine Verkürzung, nicht aber eine Eröffnung des Canales von

---

*) Friedr. H. G. Birnbaum. Ueber die Veränderungen des Scheidentheiles und des unteren Abschnittes der Gebärmutter in der zweiten Hälfte der Schwangerschaft. Bonn 1841.

**) P. Müller. Untersuchungen über die Verkürzung der Vaginalportion in den letzten Monaten der Gravidität. Würzburg 1868.

***) G. Lott. Zur Anatomie und Physiologie des Cervix uteri. Erlangen 1872.

oben nach unten an. Diese Lehre wurde, trotzdem schon früher mehrere Anatomen, so R. de Graf (1671), Verheyen (1710), Weitprecht (1750) dargethan hatten, dass der Cervix uteri bis an das Ende der Gravidität unverändert fortbestehe, beibehalten und aus der Verkürzung des Scheidentheiles die Schwangerschaftsdauer diagnostizirt. Kilian (1839) sprach sich in Deutschland zuerst gegen diese Lehre insoferne aus, als er die Regelmässigkeit des Verkürzens der Vaginalportion bestritt und meinte, dass die Verkürzung auch durch ein Anschwellen und Dickerwerden der Vaginalportion bewirkt werde. Er liess den Cervix bis in die letzten 4—5 Wochen unveränderlich fortbestehen, von da an sich denselben aber von oben her erweitern. Friedr. H. G. Birnbaum (1841) bestätigte im Wesentlichen den Ausspruch seines Lehrers. Früher bereits hatte sich in Frankreich Stoltz (1826) gegen die Erweiterung des Cervix in der Schwangerschaft erhoben und stellte die Ansicht auf, dass die Verkürzung des Cervix nur vorgetäuscht werde und auf einer Erweiterung der mittleren Partie desselben und einer Annäherung des innern und äussern Muttermundes beruhe. Dieser Ansicht traten Cazeaux und später auch Scanzoni bei. In England trat Math. Duncan (1859 und 1863) gegen die alte Lehre auf. Er suchte das Bestehenbleiben des Cervicalcanales durch anatomische Untersuchung von uteris, an denen die Sectio caesarea nach dem Tode der Mutter ausgeführt wurde, zu erweisen. Dieser Anschauung schloss sich auch J. G. E. Taylor in Amerika (1862), Holst und Spiegelberg (1865), Peter Müller (1868) und auch Lott (1872) mit einigen Modificationen an. Sie liessen alle den Cervix uteri bis zum Ende der Schwangerschaft sich erhalten und das ost. int. mit wenigen Ausnahmsfällen sich erst beim Beginne kräftiger Wehen öffnen.

Durch die Annahme, dass der Cervix bis an das Ende der Schwangerschaft unverändert bleibe, mussten für zwei in die Augen fallende Erscheinungen für das Verkürztwerden und das ganze oder theilweise Verstreichen der Vaginalportion, die von den Alten durch das Einbezogenwerden des Cervix in die Uterushöhle erklärt wurden, andere Ursachen gesucht werden. Es entstanden nach und nach die verschiedensten Erklärungsweisen für das Verkürztwerden der Vaginalportion, so die der spindelförmigen Erweiterung des Cervicalcanales (Stoltz, Cazeaux, Scanzoni), die vom Aufgehen des Cervicalcanales in den Vaginalschlauch, die

von der Elevation des Uterus (Duncan), die von der Horizontalstellung des Cervix mit dem orificium externum nach rückwärts (Holst, Schröder), die von der Auflockerung und Schwellung der Portio vaginalis und des Scheidengewölbes (Duncan, Spiegelberg), die von der Ausbuchtung des vorderen Abschnittes des unteren Uterinsegmentes und Ausgleichung des Winkels zwischen dieser und dem Cervix durch Schwellung des paracervicalen Bindegewebes (Müller, Schröder), die von dem Zuge von Seiten der Vagina (Scanzoni, Halbertsma) und die vom Verbrauchtwerden der äusseren Schichten des Cervicalcanales zum unteren Uterinsegmente (Lott).

Dass für so eine scheinbar einfache Sache, wie die Verkürzung und das schliessliche theilweise oder ganze Verstreichen, Verschwinden der Vaginalportion, das mit ziemlicher Regelmässigkeit bei tiefer in das Becken tretendem Kopfe stattfindet, so viele Erklärungsweisen aufgestellt wurden, zeigt zur Genüge, dass der natürliche Vorgang bei der Eröffnung des Uterus noch wenig erkannt ist und ich hoffe zu zeigen, dass auch durch die neueren Arbeiten von Müller, Birnbaum und Lott die Frage nicht gelöst ist.

P. Müller findet aus Messungen und Untersuchungen bei hundert schwangeren Frauen, dass der Cervix bei hoch- und tiefstehendem Kopfe bis zum Ende der Schwangerschaft und in sehr vielen Fällen auch noch im Anfange der Geburt erhalten bleibt. Er legt bei seinen Untersuchungen den hauptsächlichsten Werth auf das Ergebniss bei Erstgebärenden, wo der Kopf tief im Becken stand und der Cervix schon bis zu den Eihäuten für den Finger passirbar war und schreibt darüber pag. 110:

> „In der weitaus grösseren Anzahl der Fälle letzterer Art gelangt man, sobald die Fingerspitze den äusseren Muttermund passirt hatte, nicht sofort auf die Eihäute und den Kopf, sondern der Finger hatte stets eine kürzere (Minimum $^3/_4$ Zoll) oder längere (Maximum $^5/_4$ Zoll) Strecke zu durchlaufen, bis er den inneren Muttermund passirt hatte, um dann erst auf das Ei zu gelangen. An der Stelle, wo man die Eihäute berührt, reagirt der bereits oben geschilderte Schliessmuskel als Grenzmarke und führt man den Finger noch höher ein, so sind die Uteruswandungen schlaff und ist durchaus keine Spur von einem innern Muttermund zu finden.“

Von der Dicke der Wand des Canales gibt Müller nichts Positives an, aber bei den Cautelen, die er für die Digitalmessung

angibt (pag. 20), sagt er, dass das ost. ext. sich an den Finger schmiege und dadurch bei dem weiteren Vordringen eine Art Entropium gebildet werden könne. Aus dem ist ersichtlich, dass man es mit einem nur dünnwandigen (2—3 ctm.) langen Canale zu thun hat; diess geht auch daraus hervor, dass man oft deutlich durch die vordere Cervixwand hindurch Nähte und Fontanellen am Kindskopfe fühlt. Die Wand, die dabei den untersuchenden Finger vom tiefstehenden Kopfe trennt, wird nach Müller (p. 150) gebildet aus der nach abwärts vorgestülpten Uterinwand und der vorderen Wand der Cervicalhöhle, welche sich im inneren Muttermunde oder dem oben beschriebenen feinen Saume treffen. Die Aussenflächen

Fig. 1.

Müller's Fig. 15.

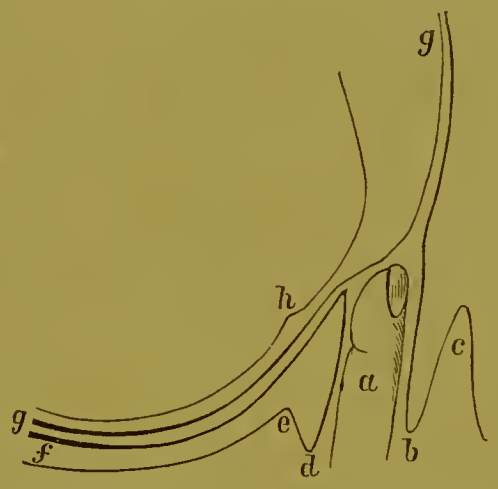

Vaginalportion einer Primigravida bei tiefstehendem Kopfe. *a* untersuchender, in der Cervicalhöhle liegender Finger, *b* hintere Lippe, *c* hinteres Scheidengewölbe, *d* vordere Lippe, *e* vorderes Scheidengewölbe, *f* unteres Uterinsegment, *g* Eihäute, *h* Kopf. Die Vaginalportion vorne $^1/_3$″, hinten 1″ lang, der Cervicalcanal $^5/_4$″ lang.

der Cervix- und Uteruswandung würden sich, gegen einander geknickt, auf das Innigste berühren. Nach Müller wird durch den tiefer tretenden Kopf die vordere Uterinwand, auf der nach Duncan bei der stehenden Frau hauptsächlich das Gewicht des Eies ruht, ausgebuchtet und vor ihm her in das Becken gedrängt. Der tiefstehende Kopf würde also in einer Ausbuchtung ruhen, die vor dem innern Muttermunde liegt und durch den Uteruskörper gebildet würde, und dabei ist der Cervicalcanal in der Länge von 2—3 ctm. erhalten. (Fig. 1.) Diese Beobachtungen Müller's über das Verhalten

dieser 2,5 etm. langen Cervixpartie sind mit Genauigkeit aufgezeichnet und ich habe sie durch zahlreiche eigene Untersuchungen und Aufzeichnungen gewiss bei einem Tausend von Frauen vollkommen bestätigt gefunden, aber auf langem Umwege bin ich erst zur richtigen Ansehauung der Verhältnisse gelangt. Ich konnte bei meinen Untersuchungen nie zufrieden werden; denn dieser 2—2,5 ctm. lange Canal, den ich fast immer bei tieferem Stande des Kopfes sehr dünnwandig fand, stimmte nicht einmal mit dem Volum und der Länge des jungfräulichen Cervix, die nach Angaben Henle's und Luschka's 3,5 etm. beträgt, überein. Da nun noch Niemand behauptet hat, dass der Cervix in der Schwangerschaft abmagere, sondern im Gegentheil behauptet wird, dass er durch Vergrösserung und Vermehrung der ursprünglichen Formelemente (Müller, Lott) und durch Auflockerung an Masse zunehme, so kann es nicht anders sein, als dass in der Schwangerschaft Veränderungen an ihm vorgegangen sind. Dieser kurze Schlauch, wie er am Ende der Schwangerschaft besteht, wie er von Müller und von Anderen beschrieben wurde, wie man ihn auch wirklich findet, stimmt nicht mit dem Cervix überein, wie wir ihn am nicht schwangeren Organe von Frauen, die schon geboren haben, zu sehen gewohnt sind; denn es fehlt diesem kurzen Schlauche der ganze supravaginale Theil. Es geht diess aus dem Untersuchungsprotokolle Müller's selber hervor; er hat die Länge des Cervix und die Länge der vordern und hintern Fläche der Vaginalportion gemessen und zwischen der Länge des Cervix und der hintern Fläche der Vaginalportion keine oder nur eine ganz geringe Differenz gefunden. Ja, in mehreren Fällen ist der Cervix sogar kürzer angegeben, als die Vaginalportion. So wird im Falle 7 angegeben: Vaginalportion an der vordern Fläche $^1/_3$", hinten 1" lang; dabei der Abstand vom äussern zum innern Muttermund 1". Im Falle 57 beträgt die Länge der hintern Fläche der Vaginalportion 1", dabei der Abstand vom äussern zum innern Muttermund ebenfalls 1". Ebenso wird im Falle 77 die Länge beider $^1/_2$" angegeben. In den Fällen 1, 3, 12, 13, 17, 21, 48, 50, 74, 78, 90, 98 beträgt die Differenz zwischen der Länge der hintern Fläche der Vaginalportion und der Länge des Cervix nur 1—3"'. Im Falle 15 wird die Länge der Vaginalportion nach hinten 1" und der Abstand vom äussern zum innern Muttermund nur $^3/_4$" angegeben; im Falle 35 beträgt die Länge der Vaginalportion hinten 1" und der Cervix ist 9"' lang. In beiden Fällen

war der Abstand vom äussern Muttermund zum innern kürzer als die Vaginalportion nach hinten. Daraus geht auch hervor, dass Müller es nur mit einem dünnwandigen Schlauche zu thun gehabt hat. So ist es in der That, wo der Kindskopf oder ein grösseres Eisegment in den Beckencanal tiefer getreten ist, findet man unter dem Kopf oder Ei nur einen ganz dünnwandigen Canal von der Länge, wie ihn Müller beschrieben hat.

Dieser Müller'sche Cervix, wie er meist bis zum Beginne kräftigerer Wehen besteht, stimmt noch weniger überein mit den von Braune ausgeführten Durchschnitten am gefrornen Cadaver schwangerer Frauen; seine Länge beträgt dort Taf. A, B 4,5 ctm. und die Dicke des Gewebes nach oben in der Gegend des ostium int. ebenso 4,5 ctm. Noch viel weniger stimmt diese Länge und das Volum dieses kleinen Schlauches mit den Massen überein, die wir am Cervix uteri bei kurze Zeit nach der Geburt verstorbenen Wöchnerinnen finden. Es wird dessen Länge von Lott selbst in einem Falle, wo eine Primipara zwei Stunden nach der Geburt verstorben war, auf 7,5 ctm. und die Dicke auf 0,9 vorne und 1,3 ctm. nach hinten angegeben. Am allerwenigsten aber stimmt dieser kurze dünne Schlauch mit dem Durchschnitte des gefrorenen Cadavers der Gebärenden von Braune überein, wo die Länge des Gebärmutterhalses vorne 11 ctm. und hinten 10 ctm. beträgt. Man sieht dort den ganzen Kopf des reifen Kindes vom Gebärmutterhalse aufgenommen. Der 2,5 ctm. lange, dünnwandige Cervix, wie ihn Müller constatirte, welches Schläuchchen aber auch Birnbaum und die alten Geburtshelfer ganz gut kannten und wie man es auch regelmässig am Ende der Schwangerschaft bei tiefer stehendem Kopfe oder Ei findet, kann unmöglich bei der Geburt so ausgedehnt und verdünnt werden, dass es schliesslich den ganzen Kopf des Kindes fasst, wie es in der Braun'schen Tafel ersichtlich ist. Dieser kleine Schlauch müsste so dünn wie ein Goldschlägerhäutchen werden; es ist aber nicht denkbar, dass die Geburt vollendet würde, wenn dem arbeitenden Organe eine so dünne Membran in längerer oder auch nur ganz kurzer Parthie eingesehaltet wäre.

Lott bestätigte in seiner langen Schrift, die sehr werthvolle Beiträge zur Anatomie und Physiologie des Cervix uteri enthält, die Beobachtungen Müller's, nur modificirt er die Erklärung mancher Erscheinung.

Auch Lott lässt den Cervicalcanal und inneren Muttermund,

wie es Müller beschrieben hat, bis zum Beginne der Geburt bestehen; auch er lässt eine Ausbuchtung (pag. 74) des unteren vor dem inneren Muttermund gelegenen Uterinsegmentes durch den in das Becken tretenden Kopf entstehen, aber er meint, dass das Gewebe des Cervix mit zur Bildung der Ausbuchtung beitragen muss, in welcher der tiefstehende Kopf ruht.

Diese Ausbuchtung wird nach Lott gebildet (pag. 75) aus dem vorderen Abschnitte des unteren Uterinsegmentes, der vorderen Wand des Cervicalcanales und endlich am weitesten nach rückwärts aus der Gegend des innern Muttermundes, zum Theile sogar noch aus dem untern Abschnitte der hinteren Uteruswand. Die Scheidewand, welche diese Ausbuchtung von dem Cervicalcanale trennt, würde demnach nicht aus der ganzen vordern Wand des untern Uterinsegmentes und der des Cervicalcanales bestehen, — wären also nicht geknickt gegeneinander, wie Müller annimmt — sondern nur aus der Schleimhaut dieser Gebilde und einem gewissen Theile ihres Stroma's.

Mit dieser Darstellung Lott's stimme ich ganz überein, sie entspricht dem thatsächlichen Vorgange zwischen dem 2—3 ctm. langen, zarten Schlauch und dem unteren Uterinsegmente ganz genau, und man kann denselben besonders bei Erstgebärenden und tiefer stehendem Kopfe leicht beobachten. Durch diese Darstellung Lott's ist der innere Muttermund Müller's etwas sehr Hinfälliges geworden, es ist ja nur mehr der Saum der Scheidewand zwischen Cervix und Kopf. Lott hat damit nun wohl das ost. int. von Müller zu einer bedeutungslosen Falte gemacht und lässt das Cervicalgewebe zu dem unteren Uterinsegmente verbraucht werden. Was ist nun aus dem Cervix geworden? Er kann nur in den Uterus aufgegangen sein, oder er ist in seinen inneren Schichten erhalten und zu einem Schläuchchen gesehrumpft, aus dem nie und nimmer der Cervix werden kann, wie ihn die Braune'sche Tafel der Gebärenden zeigt. In den Schriften beider Autoren finden wir aber auch den Cervix, der mit der Braune'schen Zeichnung, mit dem vorne 11 ctm., hinten 10 ctm. langen Cervix der Gebärenden übereinstimmt; sie schildern an anderer Stelle ganz wahrheitsgetreu die Verhältnisse, wie man sie bei Frauen, die kurz geboren haben, findet.

So schreibt Müller pag. 123: „Vor Allem müssen als constatirt angenommen werden, dass die erste Thätigkeit des Uterus unmittelbar nach der Ausschliessung des Kindes und der Nachgeburts-

theile darin bestehe, die frühere Form wieder anzunehmen und dass die Gebärmutter besonders in erster Linie die Tendenz zeige, durch ihre Contraction den innern Muttermund zu schliessen. Denn, untersucht man kurze Zeit nach der Geburt, so findet man den ganzen Cervix als einen weiten, schlaffen Sack in die Scheide herunterhängen, während bereits der innere Muttermund sich schon beträchtlich zusammengezogen hat. Diess geschähe manchmal schon in sehr intensiver Weise vor Ausschliessung der Placenta, wie die krampfhaften, die Lösung der Placenta so unendlich erschwerenden Stricturen des inneren Muttermundes beweisen.“ Diese Schilderung entspricht getreu den Verhältnissen, wie man sie findet, wenn man mit der Hand in die Uterushöhle eindringt, um die Placenta zu lösen. Man findet diese Verhältnisse auch ähnlich, wenn man kurze Zeit nach abgeflossenem Fruchtwasser in die Uterushöhle eindringt, um die Wendung auszuführen, nur hat im letzteren Falle das Corpus uteri noch nicht die Dicke und das ostium internum (der Braune'schen Zeichnung) nicht die Mächtigkeit erlangt, wie in dem früheren Falle, wo der Uteruskörper mit seinen Wandungen nur mehr die Placenta festhielt.

Auch Lott gibt ein ganz ähnliches Bild (pag. 104 und 105) und gibt den Cervix 7 ctm. lang an.

Vergleicht man den letztgeschilderten, mächtigen inneren Muttermund und den schlaffen, 7 ctm. langen Cervix und vergleicht man auch den puerperalen Cervix von kurze Zeit nach der Geburt verstorbenen Wöchnerinnen, wie ihn Lott an anderer Stelle schildert, mit dem früher geschilderten Schläuchchen und seinem inneren Muttermunde, so muss man sich nach einiger Ueberlegung sagen, dass beide Autoren in irriger Meinung über Eines zu schreiben, über zwei ganz verschiedene Uterusparthien geschrieben haben und dass sie durch das scheinbar wechselnde Verhalten des unteren Uterusabschnittes in diesen Irrthum gebracht wurden. In diesem grossen Irrthume sind wir heute aber alle gerathen, zu glauben, dass das Unmögliche geschähe, dass der Cervix der Schwangern, wie ihn Müller beschreibt, bei der Geburt so verlängert und ausgedehnt werde, wie die Braune'sche Tafel der Gebärenden es zeigt.

So wie andere die Braune'sche Zeichnung als epochemachendes Werk begrüssten, habe auch ich sie begrüsst, weil sie deutlich darstellt, was man am Uterus fühlt, wenn man mit der Hand in dessen Höhle eindringt; aber ich muss gestehen, dass ich sie immer mit etwas

Argwohn demonstrirte; auch ich habe geglaubt, dass der Cervix der Schwangeren bei der Geburt so ausgedehnt und verlängert werde, wie es die Braune'sche Tafel zeigt. Die Lehrbücher, welche die Braune'sche Zeichnung selber aufgenommen haben, illustriren diesen Irrthum grell; so ist in Schröder's Lehrbuch (1874) auf Seite 72, 73, 102 und 103 ein schematischer Durchschnitt einer hochschwangeren Erst- und Mehrgebärenden mit 3 ctm. langem Cervix, und aus dem Texte geht hervor, dass während der Geburt daraus der Cervix der Braune'schen Tafel, die auf Seite 140—141 dargestellt ist, entstehe. Das neueste Lehrbuch in böhmischer Sprache von Křížek bringt pag. 203 die schematische Zeichnung Schröder's, auf pag. 46 den Braune'schen Durchschnitt mit vorne 11 ctm. langem Cervix und auf pag. 47, 59, 160, 162, 329 meine schematischen Zeichnungen aus meiner Schrift „über Ruptur der Gebärmutter", die darstellen, wie der Cervix bei der Geburt und räumlichem Missverhältnisse abnorm gedehnt und oft enorm verlängert wird. Auch viele Andere wiesen auf den Braune'schen Durchschnitt der Gebärenden hin und waren bis heute der Meinung, dass es nur bei der Geburt zu der dargestellten Ausdehnung des Cervix komme.

Die Arbeiten Birnbaum's von 1841 und 1872 unterscheiden sich von den beiden vorhergehenden dadurch, dass sie das Hauptgewicht auf die Bildung des unteren Uterinsegmentes legen und alle Veränderungen am Cervix und an der Vaginalportion am Ende der Schwangerschaft, das Verkürzen und Verschwinden derselben damit in Zusammenhang bringen. Wohl hat auch Müller und Lott von der Bildung des unteren Uterinsegmentes gesprochen, aber sie haben diess nur nebensächlich berührt, während es Birnbaum am Ende der Schwangerschaft fast regelmässig entstehen lässt. Birnbaum steht damit der alten Stein'schen Lehre sehr nahe und seine Anschauungen stimmen ganz mit den Worten Stein's überein, der sagt, man könne am Ende der Schwangerschaft den sehr beweglichen Kopf des Kindes gleichsam wie eine Nuss in einer weichen Schale durch die vordere Wand der Gebärmutterscheide in ihrem Grunde durchfühlen, daher werde die Scheidenportion immer kürzer und verzehre sich gleichsam, bis sie in der Folge nur noch unter der Gestalt eines kleinen, runden Wulstes erscheine. Das untere Uterinsegment in Birnbaum's Arbeit hat aber ebensowenig greifbare Gestalt angenommen, als es in den Schriften der Alten zu

fassen ist, es ist etwas undefinirtes, das keine Grenze nach aufwärts und keine sichere Grenze nach abwärts hat und daher nur konnte es kommen, dass auch die neue Arbeit Birnbaum's *), in der er nach 31jähriger Beobachtung des Gegenstandes an den in seiner Habilitationsschrift aufgestellten Hauptsätzen festhält, keine grosse Beachtung fand.

Ich glaube nun erwiesen zu haben, dass der Cervix, wie man ihn am Ende der Schwangerschaft findet und wie ihn Müller gemessen und beschrieben hat, nicht übereinstimmt mit dem Cervix, wie ihn die Braune'sche Tafel der Gebärenden zeigt. Wenn wir diess als erwiesen annehmen, muss ein Theil des Cervix, wie ihn die Braune'sche Tafel der Gebärenden zeigt, schon in der Schwangerschaft vorhanden gewesen sein; und so ist es auch; der weitaus grössere Theil des Cervix der Braune'schen Tafel ist in der Schwangerschaft schon durch das Ei ausgefüllt und der Cervix, wie ihn Müller beschrieben hat, spielt darin eine ganz unbedeutende, untergeordnete Rolle; er ist in dem vorne 11 ctm., hinten 10 ctm. langen Schlauche enthalten und bildet darin ein 1—3 ctm. langes Stück vom ost. ext. nach aufwärts.

Der Cervix, wie ihn die Braune'sehe Tafel der Gebärenden darstellt, ist das untere Uterinsegment der Alten, das Birnbaum in seinen Arbeiten so richtig betonte, plus des kleinen Schläuchchens, welches Müller beschrieben hat.

Da das untere Uterinsegment den weitaus grössten Theil der Braune'schen Zeichnung ausmacht, ist es gewiss für die practischen Bedürfnisse wichtiger, und die Bildung und das Verhalten desselben mehr in's Auge zu fassen als das des kleinen darunter liegenden Uteruspartikelchens.

Bei meinen ersten Untersuchungen vor mehreren Jahren fand ich alle Angaben von P. Müller über das Verhalten des Cervix uteri bestätigt. Ich untersuchte dann in der Richtung Birnbaum's und fand, dass auch seine Angaben bezüglich der Bildung des unteren Uterinsegmentes mit der Wirklichkeit vollkommen übereinstimmen. Zu meinem Erstaunen sah ich bald an einem Uterus einer Wöchnerin, die ganz kurze Zeit nach der Entbindung ver-

---

*) Friedr. G. H. Birnbaum. Die Veränderungen des Scheidentheiles in den letzten Monaten der Schwangerschaft. Archiv für Gynaecologie III. Band III. Heft 1872.

storben war, dass der Cervix, der am puerperalen Uterus von Hecker bis zu 9 ctm., von Florinsky bis zu 7 ctm., von C. Braun bis zu 8 ctm., von Martin bis zu 10 ctm., von Lott bis zu 8 ctm. angegeben ist, zum grossen Theile aus dem unteren Uterinsegmente bestand und dass die Grenze der Cervicalschleimhaut nach oben circa 2 ctm. über dem ost. ext. lag. Dabei waren zwei seitliche Risse bei der spontanen Geburt entstanden, die sich bis nahe zu dieser Grenze fortsetzten. Dadurch wurde es mir klar, dass auch die Grenze, die man im Uterus fühlt, wenn man mit der Hand zur Wandung eingeht, nicht mit dem ost. int., wie es Müller beschrieben hat, übereinstimmt. Aehnlichen Gedanken hat auch Lahs *) schon in seiner Schrift „Die Geburt mit unterbrochenem allgemeinen Inhaltsdruck, die pathologische Geburt“ Ausdruck gegeben und ich fühle mich dadurch veranlasst, seine diessbezüglichen Erörterungen wörtlich wiederzugeben (s. Anm.).

---

*) Lahs. Schriften der Gesellschaft zur Beförderung der gesammten Naturwissenschaften zu Marburg. 10. Band 10. Abhandlung 1874. Anm. p. 510.

Es sei mir gestattet, hier zugleich einige Erörterungen betreffs des innern Muttermundes einzuschalten.

Es handelt sich hier speciell um die Beantwortung der Frage, ob das, was wir in den verschiedensten Perioden des weiblichen Geschlechtslebens, also am nicht schwangeren Uterus, während der Schwangerschaft, unter der Geburt und im Wochenbette mit »innerer Muttermund« bezeichnen, durch ein und dieselben, nur physiologisch veränderten Gewebe des Uterus begrenzt und gebildet wird, oder ob zu verschiedenen Zeiten ganz unterschiedene Gewebsabschnitte der Uterinwand zur Bildung des innern Muttermundes herangezogen werden. Offenbar hat die erstere Ansicht neuerdings eifrige Vertretung gefunden, dass nämlich zu allen Zeiten dieselben Wandungsabschnitte dem innern Muttermunde anlagern.

— — — — — — — — — — — — — — — — — —

— — — — — — — — — — — — — — — — — —

Es ist nun denkbar, dass eine und dieselbe Masse des Cervix hinreicht, diese verschiedenen Befunde zu erzeugen. Es muss nur die Verlängerung und enorme Weitung des Cervicalcanales, wie sie unter der Geburt statt hat, vor sich gehen unter gleichzeitiger entsprechender Verdünnung des Cervicalgewebes, einer Verdünnung, die allerdings äusserst hochgradig sein muss, wenn wir die relativ geringe Masse uns vergegenwärtigen, welche uns der ganze Cervicaltheil vor Beginn der Geburt zeigt.

Es lässt sich nicht bezweifeln, dass man allgemein diese Ansicht gehegt hat und dabei wohl versäumte, die immerhin seltene Gelegenheit zu benutzen, um objectiv eine derartige Verdünnung zu constatiren, namentlich so weit es das Verhalten während der Geburt anbelangt. Vor nicht langer Zeit hat nun

Ich suchte an der Schwangeren eine Grenze zwischen dem unteren Uterinsegmente und dem Uteruskörper und fand diese Grenze zu meiner Ueberraschung constant fast in jedem Falle bei

---

Prof. Braune die Zeichnung eines Durchschnittes durch die gefrorene Leiche einer während der Geburt verunglückten Person veröffentlicht, die uns die fraglichen anatomischen Verhältnisse während des beginnenden Austreibungsstadiums klar legt. Braune hat die Lage des äussern und innern Muttermundes speciell bezeichnet. Der äussere Muttermund setzt sich, obwohl verstrichen, doch noch deutlich gegen die Scheide ab, der innere zeigt den bereits erwähnten Vorsprung gegen die Uterinhöhle, und Niemand wird anstehen, diesen Vorsprung mit Braune als inneren Muttermund zu bezeichnen. Berechnen wir nun die hier zur Bildung des Cervicaltheiles verwendete compacte Muskelmasse, so ergibt sich folgendes: Die Länge des Cervicalcanales beträgt 11 ctm., der Umfang des Canales, berechnet nach dem Durchmesser, ergibt ca. 30 ctm., die Dicke durchschnittlich ½ ctm., das macht 165 cub.-ctm. oder 5½ im Cubik Muskelmasse, die wohl Niemand als Aequivalent der Muskelmasse der Cervix ansehen wird, welche uns vor Beginn der Geburt in Wirklichkeit vorliegt.

Ich zweifle nun angesichts dieses objectiven Befundes, den uns die Braune'sche Zeichnung gibt, keinen Augenblick mehr, den Theil, welchen wir im späteren Geburtsverlauf und nach beendigter Geburt als inneren Muttermund bezeichnen, als von ganz anderen Theilen der Uterinwand gebildet zu erachten, als den inneren Muttermund, den wir im Geburtsbeginne antreffen.

Meine Ansicht geht speciell dahin, dass der Theil, welcher bei vorgeschrittener Geburt, wie im Braune'schen Falle und in den erwähnten operativen Fällen in Form einer Strictur und als innerer Muttermund entgegentritt, gebildet wird von dem tiefstgelegenen Abschnitt desjenigen Theiles der Uterinwand, welcher unter der Geburt keine zum Durchtritt der Frucht nöthige Dehnung erfährt, — dass dieser letztere Theil, welcher ausgedehnt wird, und dazu gehört neben dem eigentlichen Cervicaltheil ein ansehnlicher Bezirk des unteren Uterinsegmentes, durch die beträchtliche und langdauernde Dehnung in einen Zustand von Paralyse versetzt wird, der ihn zu Contractionen auf Weiteres unfähig macht — dass dieser so gedehnte Theil des unteren Segmentes später im Wochenbett den Abschnitt bildet, welchen wir hier als Cervix uteri bezeichnen, und dass somit der neue Cervix uteri sich aus Theilen der Uterinwand bildet, die nicht bloss im Beginne der Geburt, sondern schon während des grössten Theiles der Schwangerschaft nicht zum Cervix uteri gerechnet wurden.

Diese Consequenz scheint nun auf den ersten Blick etwas Befremdliches zu haben, — da wir mit Sicherheit annehmen dürfen, dass ebenso, wie Theile des unteren Uterinsegmentes nach der Geburt zur Bildung der Cervix uteri verwendet werden, so werden auch bereits während der Schwangerschaft Theile der Muskelsubstanz der Cervix zur Bildung des unteren Uterinsegmentes verwendet, während der Cervicalcanal, wie er in erster Linie von der Schleimhaut begrenzt und gebildet wird, so gut wie gar keine Wachsthumsveränderungen erleidet. Dieses letztere wird unter der Geburt gänzlich vernichtet.

Ich muss gestehen, dass mir in der That das Volumen des nicht

Erst- und Mehrgebärenden, deren Cervix für den Finger durchgängig war. So wie Müller habe ich meine Untersuchungen bei Erstgebärenden begonnen. Ich brach aber, weil mir bei diesen die Grenze zwischen dem unteren Uterinsegmente und dem eigentlichen Uteruskörper oft gar nicht, oft nur undeutlich fühlbar schien, öfter wieder ab. Wieder und wieder, nachdem ich bei mehrgeschwängerten Frauen die gesetzmässige Bildung dieser Grenze und ihr constantes Verhalten in vielen Fällen beobachtet hatte, begann ich die Arbeit von Neuem. Ich will trotzdem mit der Schilderung der Verhältnisse beginnen, wie man selbe bei Erstgeschwängerten findet, weil sich, wenn man einmal die gehörige Uebung in der Untersuchung erlangt hat, der allmälige Vorgang der Eröffnung des Uterus und das Verhalten des noch vorhandenen Cervicalcanales besser verfolgen lässt. An denjenigen lieben Fachcollegen aber, der sich die Mühe nimmt, meine Arbeit zu controliren, richte ich die Bitte, bei Mehrgeschwängerten zu beginnen, weil bei diesen die Grenze zwischen dem unteren Uterinsegmente und dem eigentlichen Uteruskörper viel auffälliger zu fühlen ist.

---

degenerirten Cervix sowohl bei Erst- als Mehrgebärenden vor dem Geburtsbeginn stets geringer erschienen ist, als sich aus der ganzen Cervicalmasse des nicht schwangeren Organes durch seröse Durchtränkung, wie man solche während der Schwangerschaft annimmt, ergeben müsste. Zudem liegen dieselben bildungsfähigen Zellen, die kurzen spindelförmigen Muskelzellen mit längsovalen Kernen im Cervix wie im corpus und fundus uteri, und es ist daher wohl Grund, anzunehmen, dass sie durch eine analoge Entwicklung während der Schwangerschaft mit zur Bildung der Uterinhöhle herangezogen werden. Dürfen wir doch niemals vergessen, dass die Differenzirung in cervix, corpus, fundus uteri nur eine rein formelle ist, die eine gleichzeitige Differenzirung der Gewebe und ihrer physiologischen Veränderungen nicht gestattet.

Wenn wir endlich a priori den Befund am inneren Muttermund, wie er in der Zeichnung von Braune vorliegt, als entstanden aus dem Befund vor dem Beginn der Geburt, zulassen wollten, wie erklärt sich da das weite in der Substanz am inneren Muttermund gelegene Gefäss mit den dicken Wandungen? Es liegen zwar auch relativ ansehnliche Gefässe um den geschlossenen inneren Muttermund, und es wäre vielleicht denkbar, dass durch blosse Dehnung, die allerdings ganz enorm ist, sich mit der Verkürzung solcher Ringgefässe auch gleichzeitig eine solche Weitung herstellt, ohne dass die Gefässwand zerreisst. Aber dann müssten doch nothwendig die Wandungen nahezu eine verschwindende Dicke haben. Ich halte indessen jene Gefässlumina für blutgefüllte Lacunen der mittleren Muskelschicht an dieser Stelle, welche gefüllt blieben, indem sich hier durch die Todtenstarre bei der Einziehung nach innen ein negativer Druck geltend machte, während aus den übrigen Gefässlacunen das Blut verdrängt wurde.

Die Dicke des Corpus uteri zum unteren Uterinsegmente verhält sich öfter, wie die Dicke des Daumens zu einem mehrfach zusammengelegten Papier. Hat man einmal den gesetzmässigen Vorgang bei Mehrgeschwängerten richtig erkannt, so findet man denselben mit nur geringen Abweichungen auch bei Erstgeschwängerten und kann denselben — besonders das Verhalten des noch vorhandenen Schleimhautcanales des Cervix — besser beobachten.

Ich will die Untersuchung nur von solchen Frauen mittheilen, deren Cervicalcanal durchgängig war. Die bei diesen vorgefundenen Verhältnisse und der Befund, den man bei solchen Frauen hat, deren Cervix noch geschlossen ist, zwingen zu dem Schlusse, dass dieselben Verhältnisse, wie man sie gegen das Ende der Schwangerschaft bei offenem Cervix findet, auch schon bei geschlossenem Cervix vorhanden sind.

Ich will wie Müller mit der Schilderung des Touchierbefundes bei einer Erstgeschwängerten, wo der Kopf des Kindes tief mit seinem Scheitel circa fingerbreit über den Sitzbeinstacheln stand, beginnen. In der weitaus grösseren Anzahl dieser Fälle gelangt man, sobald die Fingerspitze den äusseren Muttermund passirt hat, nicht sofort auf die Eihäute und den Kopf, sondern der Finger hat stets eine kürzere oder längere Strecke von 2—3 ctm. ($^3/_4$—$^5/_4$'' Müller) zu durchgleiten, um zu den von Müller beschriebenen, bei Erstgeschwängerten constanten vorspringenden Ring, ostium internum, und über diesen zu den Eihäuten zu gelangen. Nun schreibt Müller: „An der Stelle, wo man die Eihäute berührt, reagirt der bereits oben geschilderte Schliessmuskel als Grenzmarke und führt man den Finger noch höher ein, so sind die Uteruswandungen schlaff und ist durchaus keine Spur von einem innern Muttermund zu finden.“ Dieser Angabe Müller's muss ich etwas hinzufügen. Müller ist zu wenig hoch mit dem Finger vorgedrungen, denn sonst müsste er die viel mehr vorspringende constantere und wichtigere Grenze zwischen dem unteren Uterinsegmente und dem Corpus uteri gefunden haben. Geht man mit dem Finger über den ersten Ring — ich will ihn zum besseren Verständniss für den Leser den Müller'schen nennen — so findet man allerdings die Wandungen schlaff, dünn und weich, ganz wie es Müller beschrieben hat, nur scheint mir die obere Grenze der Cervicalschleimhaut nicht immer mit diesem vorspringenden Ring genau zusammenzufallen, sondern ich glaube in vielen Fällen bei Mehrgeschwängerten gefunden zu haben, dass

sie sich etwas — 1 ctm. — über diesen Ring nach aufwärts in das untere Uterinsegment fortsetzt. Ich habe dafür keinen Beweis in Händen, es kommt mir auch gar nicht darauf an, ob die obere Grenze der Cervicalschleimhaut etwas tiefer oder höher liegt, und ich will diess weiter nicht für meine Ausführungen verwerthen. Geht man aber mit dem Finger weiter nach aufwärts, so findet man, dass in den allermeisten Fällen das Ei in dem schlaffen Sacke gar nirgends haftet, sondern nur stellenweise durch spinnengewebsdicke Fädchen mit der Unterlage verbunden ist. Die Fälle von fester Adhaerenz der Eihäute im Umfange des Müller'schen Ringes, wie sie von Eichstädt, Hecker, Bidder und Lott beschrieben wurden, sind bei tiefem Kopfstande ausserordentlich selten und mögen sich meist auf Fälle, wo der Kindskopf hoch stand, bezogen haben; denn bei der Bildung des unteren Uterinsegmentes werden die Eihäute losgelöst und man findet sie ohne Verbindung mit der Unterlage in den allermeisten Fällen. Geht man aber mit dem Finger noch weiter nach aufwärts, so findet man meist knapp über der Symphyse sich an das Niveau des Beckeneinganges auch nach rückwärts haltend, den Beginn des Corpus uteri, das ostium internum der Braune'schen Zeichnung des gefrorenen Cadaverdurchschnittes der Gebärenden. Es springt je nach der Stärke des Organes einmal mehr, einmal weniger vor, der Finger hat das Gefühl, als ob das Corpus uteri zwischen zwei Muskelblätter eingeschaltet wäre, die gegen den Cervix und die Scheide nach abwärts ziehen. Diese Beobachtung an und für sich ist nicht neu, denn mehrere Autoren sprachen schon von einem zweiten Muttermunde, so sagt Scanzoni*) in dem Abschnitte seiner Geburtshilfe, wo er von den Uteruskrämpfen handelt, dass das ost. int. sich ja während der letzten Schwangerschaftsmonate schon zu einem weiten, den äusseren Muttermund nach Aussen umgebenden Ringe ausdehne, auf welchem der vorliegende Kindestheil aufruhe und gegen welchen er während des Geburtsactes mit Gewalt hingedrängt werde. Dieser von ihm und Anderen beobachtete Ring ist nichts anderes, als der untere Rand des Corpus uteri, das ostium internum der Braune'schen Zeichnung. Ist der Uterus schlaff, so muss man in manchem Falle aufmerksam untersuchen, um es zu fühlen. Diess war der Grund, warum ich mehrmals meine Arbeit fast missmuthig abbrach. Man fühlt es bei

*) Scanzoni, Lehrb. d. Gebh. IV. Aufl. 2. Bd. p. 271.

Erstgeschwängerten, die einen zarten Uterus haben, wenig vorspringen; es ist ja das Organ bei diesen manchmal so dünnwandig, dass es seiner Aufgabe nicht gewachsen ist und man zum Forceps greifen muss und nach der Entbindung findet man das Organ nicht grösser, als eine kleine Männerfaust. Aber auch in diesen Fällen ist das Verhalten des Corpus uteri zum unteren Uterinsegmente ein ganz gesetzmässiges und differenzirt sich Ersteres von dem Letzteren ganz auffällig, wenn man die Hand aussen auf den Uterus legt und ihn durch Reibung zur Contraction anregt. Eine schematische

Fig. 2.

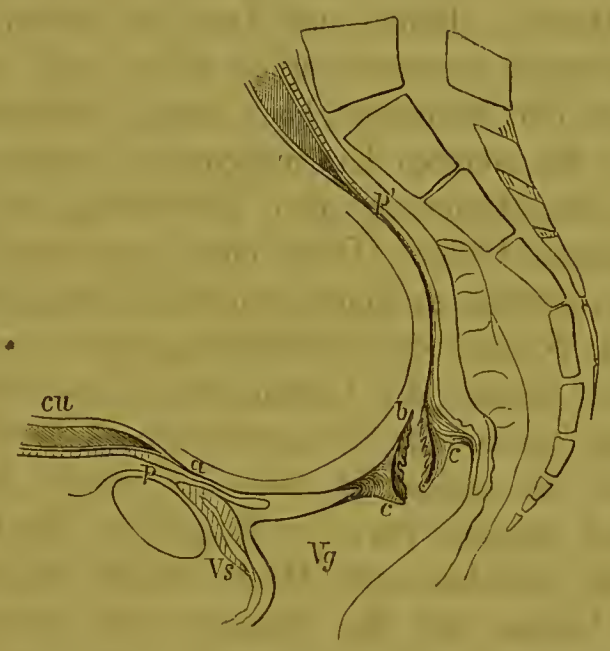

cu corpus uteri, *ab* unteres Uterinsegment, *bc* Cervicalschleimhaut, *cc* Vaginalportion, *pp'* Grenze des festhaftenden Peritoneums, *Vg* vagina, *Vs* vesica. Bei *a* ostium internum der Braune'schen Zeichnung, bei *b* ostium internum der Müller'schen Schrift.

Zeichnung — Fig. 2 — wird den Leser schneller zum Verständnisse des Gesagten führen. So wie Fig. 2 es zeigt, fand ich die Verhältnisse in mehr wie hundert Fällen.*)

---

*) Von jedem Falle, den ich untersuchte, entwarf ich eine schematische Zeichnung — ich habe deren an 500 — diese enthielt Länge und Volum des vorhandenen Cervicaltheiles, Länge des unteren Uterinsegmentes, Stand des Corpus uteri zum Beckencanale, Stand des Kopfes oder der Eiblase im Verhältnisse zum Beckeneingange oder, wenn die Theile tiefer standen — zu den Sitzbeinstacheln, die man fast bei jeder Frau deutlich durch die Scheide fühlt. Die

Den Befund und das Verhalten des Organs an der Lebenden fest vor Augen, suchte ich an der Leiche nach einer Bestätigung meiner gewonnenen Anschauung. Ich glaubte, dass der Uterus jeder Frau, die gegen das Ende der Schwangerschaft gestorben ist, die Verhältnisse so zeigen müsse, wie sie der untersuchende Finger im Leben fand und beinahe wäre ich durch das Resultat der Untersuchung von zwei Uteris von Frauen, die im achten Lunarmonate verstorben waren und bei denen post mortem die Sectio caesarea ausgeführt wurde, zu demselben Resultate gelangt, zu dem M. Duncan und Müller gelangt; denn ich fand in beiden Fällen den Cervix 4,5 ctm. lang und 1,5 ctm. dick in seinen Wänden; das untere Uterinsegment war wohl vorhanden, aber wenig auffällig. Nach einiger Erwägung wurde es mir klar, dass sich das untere Uterinsegment nach dem Tode und Herausnahme des Kindes verkürzt und dabei der Cervix wieder an Länge und Masse gewonnen haben musste; denn in beiden Fällen stand der Kopf des Kindes im Leben der Frau noch nicht tief im Becken und der Einfluss, den der Druck desselben auf die Wandungen des Cervix übte und der im Leben ganz deutlich an den Wandungen zu fühlen war, war für mich damals am Uterus der Leiche nicht mehr erkennbar. Auf Tafel IV Fig. 1 gebe ich den Durchschnitt durch Uterus und Cervix und einen Theil der Scheide einer Frau, die im achten Monate der Schwangerschaft verstorben war und nach deren Tode die gesetzliche Sectio caesarea ausgeführt wurde. Im Leben waren die besprochenen Verhältnisse fühlbar, aber am Uterus der Leiche weniger auffallend sichtbar.

Bald hatte ich aber Gelegenheit, eine an Eklampsie erkrankte erstgeschwängerte Frau zu untersuchen; ich fand die Verhältnisse, wie sie in Fig. 2 dargestellt sind: Der Kopf stand mit dem Scheitel in der Beckenmitte und der Cervix war für den Finger durchgängig.

Länge des unteren Uterinsegmentes und Cervicaltheiles schätzte ich ab, indem ich mit dem Finger der rechten Hand bis zum Corpus uteri vordrang, dann den Stand des äusseren Muttermundes zum Beckencanale prüfte, oder ich mass die Länge direct, wie es bei Mehrgeschwängerten ganz leicht gelingt, indem man mit dem Finger der rechten Hand bis zum Corpus uteri vordringt und mit dem Zeigefinger der linken Hand sich markirt, wo das ost. ext. an dem Finger der rechten Hand anliegt. Die Dicke der Wand des Uterus konnte ich leider nur abschätzen, da man mit Messinstrumenten, wie es Müller versuchte, wegen der Weichheit des Gewebes gewiss nichts Verwerthbares erhält.

Sie starb und ich entwickelte kurz nach dem Tode durch Sectio caesarea ein 2500 gr. schweres todtes Kind. Ich ging durch die Schnittwunde in den Uterus und fand, dass der Kopf in einem Sacke mit darmwandähnlichen Wänden unter dem Beckeneingange gelegen war; der weiche Sack grenzte sich von dem Gewebe des Uterus, welches über dem Beckeneingange gelegen war, deutlich ab; die über dem Beckeneingange gelegene Wand des Organes war dreimal so dick als die des unteren Uterinsegmentes und unterschied sich mit scharfer im Beckeneingange gelegener Grenze in ihrer Consistenz von der des unteren Uterinsegmentes. Das untere Ende der Sectio-caesareawunde — ich führte den Schnitt absichtlich bis zum oberen Beckenrande — fiel mit dieser Grenze ganz nahe zusammen. Am Grunde des Sackes fand ich eine zarte, vorspringende Leiste, darunter den 3 ctm. langen, dünnwandigen, restirenden Cervix. Auf Tafel IV Fig. 3 gebe ich den Durchschnitt durch Uterus, Cervix und einen Theil der Scheide von diesem Falle. Die im Leben fühlbar gewesenen Veränderungen sind sichtbarer geblieben, weil der Kopf schon längere Zeit auf das untere Uterinsegment wirkte. Die Veränderungen sind aber an dem Durchschnitte lange nicht so gut zu sehen, als sie am Uterus am Tage nach dem Tode zu sehen waren.

Schöner zeigt das gebildete untere Uterinsegment und das Verhalten des Cervix der puerperale Uterus auf Tafel II. Es wurde eine an Meningitis erkrankte Zweitgeschwängerte Nr. 2753 (876) sterbend überbracht; Cervix und unteres Uterinsegment verhielten sich ähnlich, wie es in der Fig. 2 dargestellt ist; der Kopf stand mit dem Scheitel in der Beckenmitte und der Cervix war für den Finger durchgängig. Die Frau bot Verhältnisse dar, wie sie bei einer Erstgeschwängerten gefunden werden; man findet diess ausnahmsweise bei Frauen, die das erste Mal leicht geboren haben und dabei das ostium ext. intact blieb. Nach dem Tode der Frau wurde durch Sectio caesarea ein 1750 grm. schweres Kind entwickelt. Dr. Heitzmann zeichnete den Uterus, nachdem er schon einige Tage in Spiritus gelegen war, und er zeigt noch ganz deutlich, wie das Gewebe des Cervix zum unteren Uterinsegmente verbraucht und der Cervix dadurch in seinen Wänden dünner und kürzer wurde, dabei aber sein Schleimhautcanal mit dem angrenzenden Bindegewebe ganz intact blieb. Im Leben war der obere Endpunkt der Scheide, auf dem sich die Muskulatur des Uterus in ganz ansehnlicher Dicke fortsetzt, dem unteren Uterinsegment sehr genähert und dadurch waren die Schleim-

haut und die inneren Schichten des Cervix von oben nach unten zusammengedrängt und bildeten während der lebendigen Thätigkeit der Theile ein dünnwandiges 2—3 ctm. langes Schläuchchen, das am oberen Ende seines Canales eine zarte scharfsaumige Abgrenzung von dem unteren Uterinsegmente hatte. Für diese Abgrenzung konnte ich makroskopisch an der Leiche kein anatomisches Substrat finden und sie war nicht mehr sichtbar. Sie entsprach aber ganz gewiss annähernd der Stelle b b' auf Tafel II. — dem sphincter uteri, dem ostium intern., das Müller beschrieben hat. Mikroskopisch mögen dieser Stelle vielleicht einige Ringfasern zu Grunde liegen, doch konnte man sich die Veränderungen an dem Lumen durch die Bewegungen des Uterus — Muskelfasern in grosser Zahl inseriren sich ja an den bindegewebigen Theilen des Cervix — allein erklären. An dem Uterus sind drei an der Innenfläche ganz verschiedene, durch deutliche Grenzen von einander geschiedene Partien erkennbar: a) Corpus uteri unterscheidet sich von der unteren Partie 1. an Dicke der Wand, 2. durch Anordnung der in der Schnittfläche sichtbaren Muskulatur, die genau mit der Darstellung Luschka's*) übereinstimmt, 3. durch ganz auffällig festere Consistenz und 4. durch die reichlich haftende Decidua. b) Das untere Uterinsegment ist an der Leiche mehr oder weniger auffällig, je nachdem im Leben das Ei oder der Kindskopf weniger oder mehr in das Becken getreten war und je nachdem eines oder der andere kürzere oder längere Zeit seinen Einfluss auf das gebildete untere Uterinsegment geübt hat. Es unterscheidet sich von dem Corpus uteri: 1. durch dünnere Wand, 2. durch Anordnung der Muskulatur an der Schnittfläche; 3. durch auffällig weichere Consistenz; 4. durch spärlicher, oft nur inselweise haftende, oft in den mittleren Partien ganz fehlende Decidua. c) Die Schleimhaut des Cervix mit deutlicher Grenze nach oben und unten.

Aus diesem Uterus auf Tafel II ist es vollkommen klar, dass das ost. int. des von Braune dargestellten Durchschnittes am gefrornen Cadaver der Gebärenden nicht der Stelle b b' — dem Müller'schen Ringe — sondern der Stelle a a' entspricht und es ist daraus zu ersehen, wie die Natur ganz allmälig die zur Austreibung des

*) Luschka. Anatomie, das Becken. Tübingen 1864. pag. 366 Fig. 54. Siehe auch Schröder's Geburtshilfe 1874 und meine Schrift über Ruptur der Gebärmutter und ihre Mechanik. Wien 1875.

Kindes nothwendige Streckung des Utero-vaginalschlauches vorbereitet und wie die Verkürzung und das Verstreichen der Vaginalportion und das Verzehrtwerden des Cervix nur von dem Verhalten des unteren Uterinsegmentes abhängig sind.

Anschliessend will ich die Veränderungen besprechen, die bei dem Eintritte von Wehen und bei der Geburt stattfinden und erst später die Verhältnisse bei hohem Stande des Kopfes und bei Mehrgeschwängerten darstellen.

Mit der Bildung des unteren Uterinsegmentes wird das Ei gewöhnlich in grösserem Umfange den Stellen der Bildung entsprechend in der Decidua verschoben und, ohne dass gerade eine Verfettung der Decidua nothwendig ist, wirkt immer eine grössere Fläche des Eies als fremder Körper auf die Innenfläche des Uterus und besonders auf die des unteren Uterinsegmentes.

In Bezug auf das festere Haften des Eies an der Innenfläche kann man auch an der Lebenden in den meisten Fällen mit dem Finger eine constante Grenze finden; es fällt dieselbe mit der Grenze des unteren Uterinsegmentes nach aufwärts zusammen, aber nach hinten und seitlich findet man auch über dieser Grenze oft das Ei nur loeker oder gar nicht mehr mit der Uteruswand in Verbindung. Solche Frauen haben aber immer kurze Zeit — einige Tage nach der Untersuchung — geboren. Eine Erstgeschwängerte, die Verhältnisse darbietet, wie sie die Fig. 2 zeigte, kann ausnahmsweise noch vierzehn Tage, ja drei Wochen schwanger bleiben; sie kann aber auch in den nächsten zwölf Stunden die Geburt vollendet haben, wie diess ja schon durch die Arbeiten Hecker's, Müller's u. A. bekannt ist. An den Verhältnissen des Cervix und des unteren Uterinsegmentes ändert sich, wenn der Kopf einmal tief steht, oft tagelang nichts Merkbares und beim Beginn der Wehen ist das kleine 2—3 ctm. lange Schläuchchen mit seiner Abgrenzung gegen das untere Uterinsegment noch vorhanden. Nur in sechs Fällen unter hundert fand ich den Kopf des Kindes auf dem ostium ext. ruhen; fünf von diesen gebaren nach einigen Tagen, eine erst nach zehn Tagen.

Der Vorgang bei den ersten Contractionen ist, eine langsame Verkürzung der Muskelfasern, zu welcher der Uterus und die Adnexa schon in der letzten Zeit der Schwangerschaft Versuche machen (travail insensible). Das Corpus uteri ist zwischen der oberflächlichen und inneren Schichte gleichsam eingeschachtelt und besonders die letzteren ziehen gegen den Cervix und die Vaginal-

portion nach abwärts, inseriren sich an der bindegewebigen Grundlage dieser und setzen sich auch auf die Scheide fort. Durch die Ligamenta rotunda und Tausende von contractilen Fäden im Beckeneanale hängt besonders die oberflächliche Schichte des Uterus und die Scheide mit der Umgebung im Becken zusammen; es stammen ja die contractilen Faserzellen in der plica vesico-uterina besonders aus der oberflächlichen Muskulatur des Uterus und die Plica semilunaris Douglasii schliesst eine organische Muskulatur ein, in die nicht allein Faserzellen des Uterus eingehen, sondern wozu auch das obere Ende der Scheide einiges Contingent liefert (Luschka). Alle contractilen Hilfstruppen — adnexa —, die Ligamenta rotunda von oben und Tausende von Fäden im Beckeneanale treten nach und nach in die Action und helfen dem Organe seine Formation für die Austreibung der Frucht vorbereiten und das ostium ext. öffnen.

Ueber das Verhalten des kurzen Schläuchchens dabei wurde von verschiedenen Autoren Verschiedenes behauptet und hat fast Alles seine Berechtigung und ist nur der directen Beobachtung entnommen, wie diess Birnbaum in seinen Arbeiten schon klar machte. Es kann der Müller'sche Ring durch das andrängende Ei nach abwärts gedrängt werden und scheinbar in das ostium ext. übergehen; es kann sich auch der feine Saum des ostium ext. nach einwärts rollen und scheinbar in das ostium int. übergehen; es kann der feine Saum des ostium int. platzen, wie es — glaube ich — meist geschieht und das bekannte sogenannte Zeichnen bei den ersten Wehen verursacht; es kann das ostium int. und die Schleimhaut intact bleiben und sich auch ausdehnen, die Cervicalschleimhaut bildet dann aber nur eine ganz kurze, vielleicht 2—3 ctm. hohe Auskleidung des Muskelschlauches. Die bindegewebige Grundlage des Cervix hat nicht immer gleiche Anordnung und auch die Anheftung der Cervicalschleimhaut an der Unterlage mag individuellen Verschiedenheiten unterworfen sein. Das ist der Grund des wechselnden Spieles, das die Uterusmuskulatur und das andrängende Ei oder Kopf mit dem kurzen Schläuchchen treibt.

Der Vorgang in der Muskulatur in der ersten Geburtszeit — Eröffnungsperiode — ist ein ganz einfacher: der weiche Muskelschlauch, in dem der tiefstehende Kopf ruht, der identisch mit dem unteren Uterinsegment der alten Geburtshelfer, identisch mit dem Cervix der Braune'schen Zeichnung des gefrorenen Cadavers der Gebärenden ist, wird bei den ersten Wehen gespannt, weiter

verkürzt und verdickt. Diese Spannung des unteren anfänglich ganz schlaffen Segmentes kann man bei den ersten fühlbaren Contractionen deutlich beobachten und erst wenn diese erreicht ist, betheiligt sich die Muskulatur des unteren Segmentes selbstthätig an der Arbeit und das ganze Organ gelangt bald zur regelmässigen erfolgreichen Thätigkeit. Viele Erscheinungen weisen auf diess hin, es zeigen es besonders die Fälle von placenta praevia, es beginnt dabei die Wehenthätigkeit erst dann erfolgreich zu werden, wenn die placenta oder ein Theil derselben mit dem nachdrängenden Ei oder einem Kindestheil auf das untere Segment die nothwendige Spannung ausübt; von da an wirken erst alle muskulären Faktoren und die Bauchpresse zusammen und die Geburt schreitet rasch vorwärts. Auch die Fälle von Schulterlage, wo die Schulter hoch stehen bleibt, während die Eiblase das untere Segment spannt, zeigen diess. Nach Bersten des Eies fällt das untere Segment wieder zusammen, hängt dann schlaff in den Beckencanal herunter und die ganze schon im schönsten Gange gewesene Entfaltung der Kraftwirkung bleibt stehen, das Corpus uteri allein bestrebt die Kugelform anzunehmen, schliesst sich immer knapper um den Kindeskörper und der untere Rand desselben bildet oft die bekannte Strictur des inneren Muttermundes. Dafür spricht auch, dass die lig. rotunda, die ja hauptsächlich aus der oberflächlichen Schichte der Muskulatur hervorgehen, sich erst kräftig an der Wirkung des Organes betheiligen, wenn das untere Segment von dem Ei oder einem Kindestheile ausgefüllt ist. Dieser Umstand, dass das untere Segment und die Adnexa erst an der allgemeinen Wirkung des Organes nach einem gewissen Grad von Spannung theilnehmen, kann auch beitragen zur Erklärung, dass man die Scheide und den Cervix der Braune'schen Zeichnung nach der Geburt des Kindes, gegenüber dem contrahirten corpus uteri in ganz paralytischem Zustande findet.

Einige Striche der schematischen Fig. 3 und 4 mögen den Vorgang anschaulich machen.

Diese Verkürzung und Verdickung findet in der ersten Geburtszeit besonders in der oberflächlichen Schichte der Uterus-Muskulatur, dem unteren Uterinsegmente und den Adnexis statt. Diess lässt sich deutlich nachweisen in Fällen, wo das ostium ext. für den Finger offen ist und Wehen beginnen. Man findet da den 2 ctm. langen Cervicalrest ganz weich und dünnwandig, den Müller'schen Ring ganz fein-

saumig, das untere Uterinsegment vor den Kopf nach abwärts gedrängt und oft auf das Aeusserste verdünnt, dabei im Beckeneingange das Corpus uteri vorspringen. Nach einiger Weheneinwirkung ist die vorspringende Falte, die oft tiefer und tiefer tritt, verschwunden, das untere Uterinsegment ist in seinen Wandungen erheblich kürzer und dicker geworden, das ostium ext. wurde dabei erweitert und die Grenze des Uteruskörpers ist bei diesem Vorgange im Beckeneingange stehen geblieben. In Fällen, wo kein Kindestheil im Beckeneingange steht, spielt sich über der Fruchtblase allein die Verkürzung und Verdickung des unteren Uterinsegmentes ab und

Fig. 3.

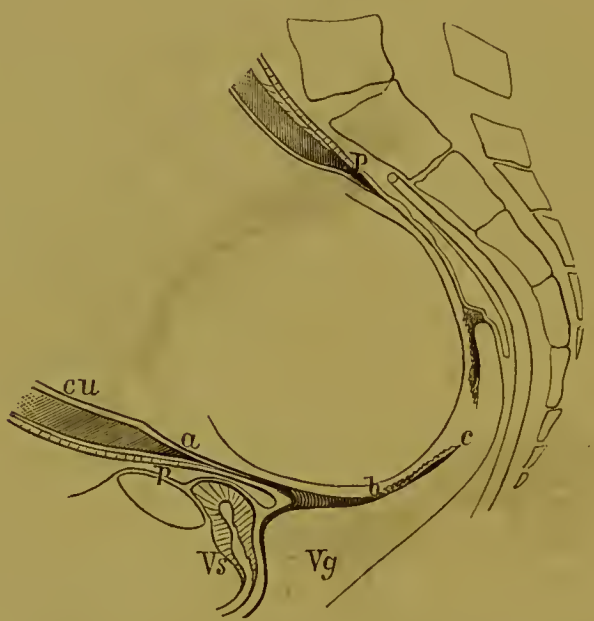

cu corpus uteri, *ab* unteres Uterinsegment, *b c* Cervicalschleimhaut, *pp* Grenze des festhaftenden Peritoneums, *Vg* vagina, *Vs* vesica. Bei *a* ostium internum der Braune'schen Zeichnung, bei *b* Stelle des ostium internum der Müller'schen Schrift.

man kann ganz denselben Vorgang beobachten, die Cervicalschleimhaut bleibt unter solchen Verhältnissen meist intact und bildet je nachdem das ostium ext. 2 ctm. breit oder breiter ist, eine ringförmige Auskleidung von 2 oder 3 ctm. Höhe, die an ihrer Verschiebbarkeit ganz deutlich zu erkennen ist. Das ostium ext. wird in den meisten Fällen bis auf 2—3 ctm. Durchmesser erweitert. Auf dieser Weite verharrt es einige Zeit und der Uterus hat oft einen kleinen Kampf mit demselben zu bestehen; es leistet dem andrängenden Ei oder Kopf einigen Widerstand. Der Widerstand

rührt aber weniger von ringförmig angeordneter Muskulatur als von der bindegewebigen Grundlage der Vaginalportion her. Oft wird der äussere Muttermund und das anschliessende Gewebe zu einem dünnen Saume ausgezerrt (orificium chartaceum), führt man zwei Finger ein und spreitet dieselben auseinander, so fühlt man oft ganz überrascht das Einreissen des Saumes und von da an geht die weitere Formation des Muskelschlauches zur Austreibung rasch vorwärts. Fig. 5 auf der nächsten Seite zeigt das Organ vollständig gestreckt und zur Austreibung der Frucht formirt. (Austreibungsperiode.)

Hat der Uterovaginalschlauch seine Formation zur Austreibung

Fig. 4.

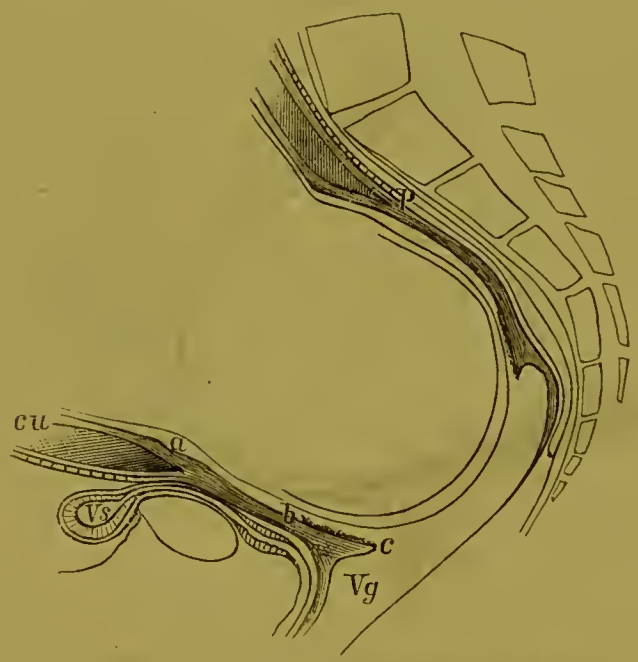

cu corpus uteri, *ab* unteres Uterinsegment, *bc* Cervicalschleimhaut, *pp* Grenze des festhaftenden Peritoneums, *Vg* vagina, *Vs* vesica. Bei *a* ostium internum der Braune'schen Zeichnung, bei *b* Stelle des ostium internum der Müller'schen Schrift.

der Frucht erreicht, so greifen alle Hilfsvorrichtungen, Adnexa und Bauchpresse kräftigst ein, die Muskulatur des Corpus, des unteren Segmentes und der Adnexa wirkt gleichmässig und die Frucht wird (unter Wirkung des andauernden allgemeinen Inhaltsdruckes, Lahs) gewöhnlich bei Erstgebärenden in 1—2 Stunden geboren.

Es liegt nahe und ich habe meine Aufmerksamkeit schon lange darauf gelenkt, nach dem ostium int. der Braune'schen Zeichnung auch unter solchen Verhältnissen an den Bauchdecken zu suchen,

aber man findet keine Andeutung einer Grenze am Uterus, solange alle Factoren zur Austreibung der Frucht regelmässig zusammenwirken, denn Corpus uteri und unteres Segment bilden nur eine arbeitende Muskelmasse.

Ist aber der Widerstand am Beckenboden zu gross, dann treten bald Erscheinungen zu Tage, die andeuten, dass die ganze Geburtsmechanik gestört ist und fehlerhaft zu arbeiten beginnt. Es werden Contouren des Corpus uteri und des unteren Segmentes an den Bauchdecken bei mageren Frauen sichtbar und fühlbar. Diess kommt offenbar dadurch zu Stande, dass das mächtigere Corpus uteri in seiner Höhle sich verkleinert und in seinen Wänden

Fig. 5.

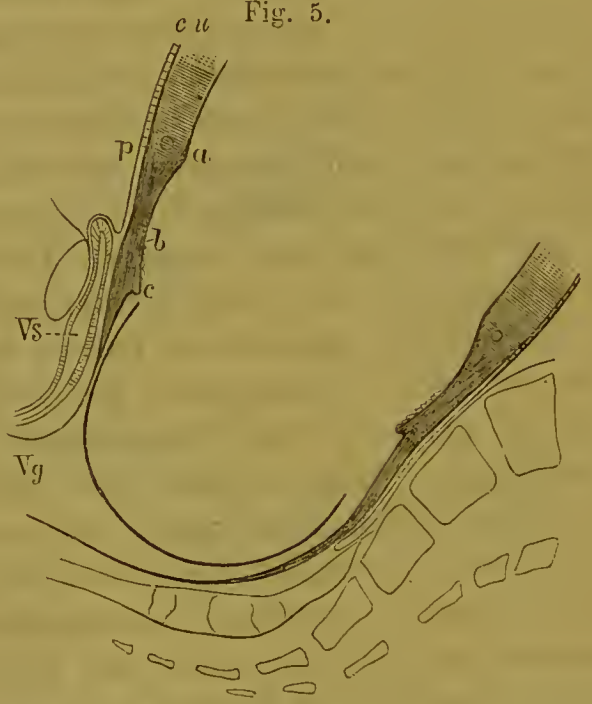

c u corpus uteri, *a b* unteres Uterinsegment, *b c* Cervicalschleimhaut, *p* Grenze des festhaftenden Peritoneums, *Vs* vesica, *Vg* vagina. Bei *a* ostium internum der Braune'schen Zeichnung, bei *b* Stelle des ostium internum der Müller'schen Schrift.

sich verdickt, indem es einen grossen Theil seines Fruchtwassers und einen grösseren Theil der Frucht als unter normalen Verhältnissen in das schwächere untere Segment und noch mehr in die oberen Partien der Scheide entleert. Beide werden dadurch in ihrer Höhle vergrössert und in ihren Wänden verlängert, wie man diess bei aufmerksamer Beobachtung nachweisen kann und ohne dass gerade immer viel Fruchtwasser abfliesst, wird der allgemeine Druck jetzt in ganz veränderter Weise auf die Frucht einwirken müssen.

Es wird aber meist unter solchen Verhältnissen Fruchtwasser in grösserer Menge ausgetrieben. (Der andauernde allgemeine Inhaltsdruck wird unterbrochen und die Expulsivkräfte wirken auf den Fruchtkörper in Form des Fruchtwirbelsäulendruckes und noch einer anderen Druckkraft des Ergänzungsdruckes, Lahs.)

Die Contouren des Corpus und des unteren Segmentes sind oft sichtbar, ohne dass man ein Anliegen der Wände des Organes an dem Kindeskörper wahrnehmen kann, damit will ieh aber nicht sagen, dass kein directer Druck der Uteruswand auf die Frucht selbst stattfindet, im Gegentheil weist manche Erscheinung darauf hin. Sind die Contouren des Corpus und unteren Segmentes einmal sichtbar und dauern die Wehen an, so beginnt der Uterus oft während der Wehe nach der einen oder der anderen Seite abzuweichen — gewöhnlich nach der entgegengesetzten Seite von der, wo das Hinterhaupt sich befindet — das untere Segment weieht mehr über den Beckeneingang empor und wird an seinem untersten Theile öfter breiter. Die Höhe, in der man dasselbe findet, erlaubt den Schluss, dass die Scheide viel höher als unter normalen Verhältnissen über den Kindeskopf emporgezogen ist. Diess kommt wohl nur dadureh zu Stande, dass die unteren schwächeren Partien des muskulären Schlauches an den Stellen, wo resistentere Kindestheile anliegen, länger und unter den überwiegenden Contractionen der stärkeren Muskulatur schliesslich ganz passiv werden. Das Organ contrahirt sich auch unter solchen Verhältnissen weiter, wie man diess leicht durch die aufgelegte Hand nachweisen kann, aber die Wehen haben einen pathologischen Charakter gewonnen, die Expulsivkräfte wirken nicht mehr regelmässig auf die Austreibung der Frucht, da — so scheint es — ihre Componenten in Unordnung gerathen sind.

Das Corpus uteri zieht den passivgewordenen unteren Theil des muskulären Schlauches über den Kopf des Kindes hin und her, die Bauchpresse wirkt nicht mehr unterstützend, sondern drängt den abgewichenen Uterus noch mehr zur Seite, Darmschlingen werden von einer Seite her zwischen einen Theil des Uterus und der Bauchwand gedrängt, der Uterus ist insufficient geworden. Dieser pathologische Vorgang liegt oft der sogenannten seeundären Wehensehwäche zu Grunde, die als häufigste Indieation für die Application des Forceps angesehen wurde. Legt man den Forceps unter diesen Verhältnissen an, so ändert sieh nach den ersten Tractionen schon oft das ganze Bild, die unteren nahezu passiv gewesenen Muskelpartien

verkürzen sieh und nehmen an der allgemeinen Wirkung wieder Theil, weil sie der Zerrung von Seite des Corpus entlastet sind. Dadureh erklärt sich die allen Geburtshelfern bekannte dynamische Wirkung der Zange.

Ein ganz ähnlicher Vorgang findet statt, wenn bei engen Becken der andrängende Kopf die Formation des Muskelschlauches an einer tieferen oder höheren Stelle unterbricht. Es steht aber dann nur ein kleiner oder grösserer Theil des Cervix der Braune'schen Tafel manchmal aueh noeh die obere Partie der Seheide unter der Wirkung des Corpus uteri; die Verdünnung dieser Partien wird hochgradiger, damit die Erseheinungen an den Bauehdecken viel auffälliger, wie ieh diess in meiner Schrift über Ruptur der Gebärmutter sehon erörtert habe.

Ich komme nun nach diesem kurzen Ablenken zu pathologischen Verhältnissen wieder aur die Eröffnung des ostium externum zurüek.

In selteneren Fällen leistet die bindegewebige Masse der Vaginalportion und des Cervix grösseren Widerstand, das ostium ext. bildet einen 2, 3—4 ctm. weiten derben Ring um den andrängenden Kopf, aber nicht durch Krampf der Muskulatur, sondern meines Erachtens nur wegen Derbheit des Bindegewebes gelingt es der sieh an dasselbe heftenden Muskulatur und dem andrängenden Kopfe nieht, das ostium ext. zu erweitern. Es kann unter solchen Verhältnissen die Partie des Cervix, die der Stelle b c in der sehematisehen Fig. 3 entsprieht, von dem andrängenden Kopfe und der in ihren äusseren Sehichten von unten bis oben intaeten und noch auf ganz normale Weise wirkenden Muskulatur nach abwärts gedehnt werden, ja sehliesslich ganz abreissen und der Cervix im Müller'sehen Sinne kann vor oder mit dem Kinde geboren werden oder durch die Zange bei knappen Verhältnissen abgequetscht werden, wie diese Fälle ja vielfach beschrieben sind. In der Mehrzahl solcher Fälle reisst aber das rigide, auf's Aeusserste gespannte ostium ext. bei einer kräftigen Wehe plötzlich an einer oder an beiden Seiten ein und versehwindet bald über dem Kindskopfe. Dass man unter solchen Verhältnissen das ostium ext. aueh gefahrlos einschneiden kann, dass die vordere Cervixwand, bei knappen Verhältnissen zwischen Kopf und Becken in die Klemme kommend, am Hinaufweichen verhindert werden kann, dass man sie mit Vortheil oft reponiren kann, braucht, glaube ich, kaum einer Andeutung.

Der auf Tafel III abgebildete Uterus rührt von einer eklamptischen Erstgebärenden No. 2753 (1875) her, die zwölf Stunden nach der Geburt starb. Sie hatte schon mehrere Stunden kräftige Wehen und ein 2½ ctm. langer und 2 ctm. weiter Canal mit nach oben deutlich vorspringender Falte war fühlbar. Ein kleiner Kopf füllte das untere Uterinsegment und den Beckencanal aus, gestattete aber, dass man mit einem Finger vor demselben gegen den Beckeneingang vordringen konnte. Man fühlte, dass das Corpus des kräftigen Uterus ganz deutlich im Beckeneingange vorsprang und dass das untere Uterinsegment in seiner Wand schon verkürzt und verdickt war und mit den äusseren oberen Partien der Scheide unter dem Einflusse der Contractionen des ganzen Organes stand und sich mit ihm contrahirte. Nur der Schleimhautcanal des Cervix spielte eine ganz passive Rolle und die nach oben vorspringende erwähnte Falte wurde gegen das ostium ext. gedrängt; dabei hinderte das derbe Gewebe in der Nähe des ostium ext. durch drei Stunden die Erweiterung desselben und während ein practicirender Arzt den Finger am ostium ext. hatte, barst bei einer kräftigen Contraction dasselbe an beiden Seiten. Während der Kopf in der Höhe der Sitzbeinstacheln stehen blieb, verschwand während der Contractionen des Organes das ostium ext. über den Kindeskopf und nach einer Stunde gebar die Frau spontan ein lebendes 3300 grm. schweres Kind.

Das aufgeschnittene Organ zeigte, wie der schon besprochene Uterus auf Tafel II deutlich die drei von einander abgegrenzten Partien:

a) Corpus uteri; b) unteres Uterinsegment; c) die bis zum Ende der Schwangerschaft meist intact bestehende Schleimhaut des Canales.

Herr Dr. Chiari, der die Section machte, und alle Anwesenden gaben ganz unbefangen die Grenze zwischen Cervix und Uteruskörper an der Stelle a an. Diess war die Stelle zwischen Corpus und unterem Uterinsegmente; der Cervix hatte demnach, von dieser Stelle bis zum ostium ext. gemessen, 7 ctm. Länge. Diess entspricht, wenn man die Verkürzung des Gewebes nach Entleerung des Organes in Erwägung zieht, der Länge des Cervix der Braune'schen Zeichnung des gefrorenen Cadavers der Gebärenden. Die obere Grenze der Schleimhaut lag 2—3 ctm. über dem ostium ext. Der linke Einriss erstreckt sich bis nahe zu dieser Grenze, der rechte Einriss überschreitet diese; es ist also an dieser Stelle das ganze noch bei der Geburt bestandene Schläuchchen geplatzt.

Ich glaube damit den Beweis hergestellt zu haben, dass der Cervix der Braune'schen Zeichnung hauptsächlich aus dem unteren Uterinsegmente besteht und dass der kurze Canal, den wir bei Frauen am Ende der Schwangerschaft oder auch noch während der Geburt, wenn der Kindeskopf oder die Fruchtblase tief steht, finden, mit seinem ostium int. in der Wand des Cervix der Braune'schen Zeichnung verschwindet.

Nachdem ich gezeigt habe, wie bei Erstgeschwängerten und tiefstehendem Ei oder Kopfe die Muskelsubstanz des Cervix und auch die sich auf die Scheide fortsetzende Muskulatur nach und nach zum unteren, vom Uteruskörper deutlich abgegrenzten Uterinsegmente gewandert ist und bei Beginn der Wehen von dem früheren Cervix fast nichts übrig ist, als seine Schleimhautauskleidung mit ihrer oberen Oeffnung, bleibt mir für die Fälle, wo das Ei oder der Kopf noch nicht oder nur ganz wenig in den Beckeneingang getreten ist, wenig zu sagen übrig.

Untersucht man eine Schwangere im siebenten oder achten Lunarmonate, so kann man gewöhnlich in den Cervix nicht eindringen; bei Erstgeschwängerten kann man die Fingerspitzen in das ostium ext. legen und die Beobachtung, dass die unterste Partie der Vaginalportion zuerst von dem Erweichungsprocesse erreicht wird, kann ich wieder nur bestätigen. Bei Mehrgeschwängerten ist die Vaginalportion wegen der bei der ersten Geburt stattgefundenen Einrisse klaffend und man kann die Fingerspitzen 1—2 ctm. weit über das ehemalige ostium ext. legen. Wenn man in dem einen oder dem andern Falle sich über das Verhalten des Cervix unterrichten will, so findet man, wenn man das Scheidengewölbe nach irgend einer Richtung emporhebt, dass der Cervix lang und dick und seine Wand bis in den Beckeneingang besteht, dass der supravaginale Theil, der bei tiefer stehendem Ei oder Kopfe fehlt, noch vorhanden ist und dass meist das untere Uterinsegment noch nicht gebildet ist. Bezüglich der Zeit der Bildung desselben, der individuellen Verschiedenheiten und Unregelmässigkeiten dabei kann ich nur auf Birnbaum's treffliche Arbeiten hinweisen. Meist im achten Lunarmonate schon äussert der Druck des Eies und das Gewicht des Kindes seinen Einfluss auf die Bildung desselben. Man kann bei Erstgeschwängerten den Vorgang nur durch die Scheide hindurch beobachten, da man bei denselben meist erst in den letzten acht Tagen bis drei Wochen der Schwangerschaft, bei einem Dritttheil

der Fälle erst bei beginnender Geburt in die Höhle des Organes eindringen kann. Man kann aber durch die Scheidenwände hindurch das allmälige Verschwinden des supravaginalen Theiles und das Hinübergezogenwerden der Wände des Cervix zum unteren Uterinsegmente beobachten. In der schematischen Zeichnung Fig. 6 habe ich die Verhältnisse dargestellt, wie ich sie 1—3 Wochen vor der Geburt in mehreren Fällen bei Erstgeschwängerten, wo die Eiblase und der Kindeskopf noch nicht in das Becken eingetreten und der Canal für den Finger durchgängig war, fand. Der Cervix ist in solchen Fällen länger und dicker in seinen Wänden als bei tief-

Fig. 6.

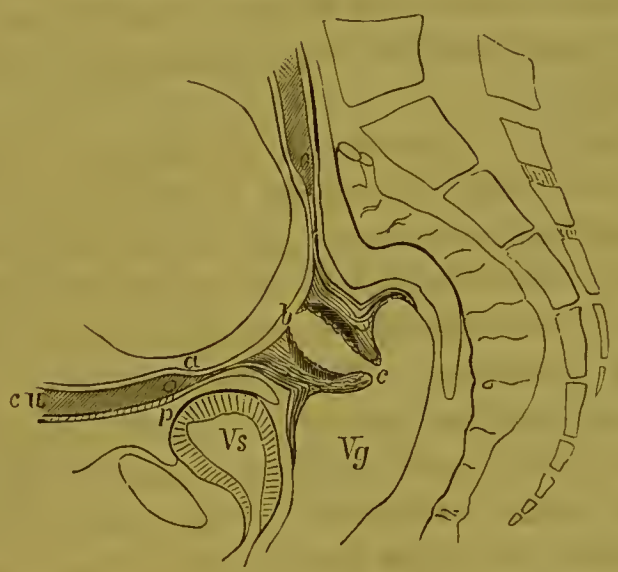

c u corpus uteri, *a b* unteres Uterinsegment. *b c* Cervicalschleimhaut, *p* Grenze des festhaftenden Peritoneums, *Vs* vesica, *Vg* vagina. Bei *a* ostium internum der Braune'schen Zeichnung, bei *b* Stelle des ostium internum der Müller'schen Schrift.

stehendem Ei oder Kopf. Ich fand den Abstand vom ostium ext. bis zum Müller'schen Ring 4—6 ctm. betragend. Die obere Schleimhautgrenze des Cervix, der Müller'sche Ring, ist unter solchen Verhältnissen von dem andrängenden Ei oft zu einer zarten Membran mit sehr kleiner, oft kaum fühlbarer Oeffnung ausgezogen. Für diese Abgrenzung würde in diesen Fällen viel eher den Namen Hymen uteri als Sphincter uteri passen, sie würde diesen Namen viel eher verdienen als der von Küneke so benannte feine Schleimhautsaum am ostium ext.

Dringt man mit dem Finger durch die feinsaumige Abgrenzung oder durchbricht man sie, so findet man, dass dieselbe (der Müller'sche Ring) und das ostium int. der Braune'schen Zeichnung unter solchen Verhältnissen fast noch in einer Ebene stehen, aber zwischen beiden liegt schon das im Vergleich zur Corpus- und Cervix-Wand dünnwandigere und weichere, untere Uterinsegment. Der Vorgang bei dem Tiefertreten der Eiblase oder eines Kindestheiles mit derselben ist sehr einfach: die feinsaumige Abgrenzung, geschlossen oder mehr oder weniger geöffnet, wird durch die Eiblase oder den Kindestheil nach abwärts gedrängt und die Muskelschichten von Cervix und Scheide wandern lebendig thätig nach aufwärts zum unteren Uterinsegmente; dabei bleibt das ostium int. der Braune'schen Zeichnung, der Beginn des Corpus uteri im Beckeneingange meist stehen. Das untere Uterinsegment wird auf Kosten des Cervix und sogar der Scheide und auch der oberflächlichen und inneren Schichten des Corpus uteri immer länger und das Ei rückt auf diese Weise dem ostium ext. immer näher, wie diess aus dem Vergleiche der Fig. 6 und 2 ersichtlich ist. Wenn nun auch die Hippokratische Ansicht, dass das Kind durch actives Auftreten sich selbst gebäre, nicht richtig ist, so enthält doch die Ansicht der älteren Aerzte Aristoteles, Aetius, Avicenna, die auch Friedreich in der neuesten Zeit noch vertheidigte (1831) — dass der Schwere des Kindes ein Einfluss bei der Geburt beizumessen sei, viel Wahrheit, denn die Bildung des unteren Uterinsegmentes schon hängt von dem Drucke des Eies und in geringem Masse auch von dem Gewichte des Kindes ab, wie diess Birnbaum schon hervorhob.

Bei Mehrgeschwängerten sind die Bildung des unteren Uterinsegmentes und die damit im Zusammenhange stehenden Veränderungen am Cervix leichter zu beobachten, weil man 4—8 Wochen vor der Geburt oft schon mit dem Finger in das Organ eindringen kann. Diese erste Eröffnung wird wohl durch die Erweichung der Gewebe (die chronische Erweichung Müller's) veranlasst. Dabei steht der Kindeskopf meist über dem Beckeneingange und der nachgiebigere introitus vaginae gestattet leicht ein weiteres Vordringen mit dem Finger. Dringt man mit dem Finger durch den Cervix, so findet man die Länge desselben und die Dicke seiner Wand verschieden, je nachdem das untere Uterinsegment gar nicht, weniger oder mehr entwickelt ist. Ist das untere Uterinsegment gar nicht entwickelt, so findet man gewöhnlich in den letzten drei Monaten der Schwanger-

schaft auch keinen Theil des Eies oder der Frucht unter das Niveau des Beckeneinganges getreten, dabei ist der Cervix immer lang und massig in seinen Wänden. Müller glaubte, dass diese Länge, die er nicht so selten 5 ctm. und darüber betragend fand (p. 141), eine abnorme sei und auf eine Verschiedenheit in der puerperalen Rückbildung zurückzuführen sei. Dem entgegen findet man überall, wo kein unteres Uterinsegment gebildet und der Cervix durchgängig ist, denselben 5—6 ctm. lang.

Dass aber die puerperale Rückbildung des Cervix nach abnorm verlaufenen Geburtsfällen, wo sein Gewebe passiv und durch den stärkeren Uteruskörper verdünnt wurde, zurückbleiben und deswegen in späteren Zeiten die Muskulatur des Cervix länger und lockerer zusammengehalten bleiben kann, ist mir sehr wahrscheinlich. An dem Uterus einer Mehrgebärenden, die längere Zeit bei räumlichem Missverhältnisse erfolglos Geburtsarbeit leistete und die am sechsten Tage nach operativ beendeter Geburt starb, liess sich durch Injection des Uterus mit Talgmasse nachweisen, dass die Partien des Uterus, die abnorm verdünnt waren, in der Involution zurückgeblieben waren. Im Leben war in diesem Falle die Grenze zwischen Uteruskörper und dem unteren Uterinsegmente an den Bauchdecken deutlich sichtbar und die Partien des Uterus (des Halses in der Braune'schen Zeichnung) von der unteren Grenze des Corpus bis zu der Stelle, wo der Muskelschlauch durch den andrängenden Kopf unterbrochen war, waren sehr verdünnt und hatten an der Contraction des Organes nicht mehr Theil genommen*).

Das Abnorme in diesen Fällen ist nicht der lange Cervix, sondern der Umstand, dass sich das untere Uterinsegment manchmal erst in später Zeit der Schwangerschaft entwickelt. Enges Becken, schlaffe Bauchmuskulatur, fehlerhafte Kindeslage, geringes Gewicht der Frucht schieben seine Entwickelung hinaus, aber es geschicht diess auch zweifellos in manchem Falle, wo man scheinbar gar keine Ursache dafür auffinden kann. In einigen Fällen bei Mehrgeschwängerten unter mehreren hundert Fällen blieb wirklich der Cervix in Länge und Masse ganz intact bis kurze Zeit (einige Tage) vor dem Wehenbeginne, und in der ersten Geburtszeit entwickelte sich das kaum begonnene untere Uterinsegment rasch weiter und die Eröff-

*) Tageblatt der 48. Vers. deutscher Naturf. u. Aerzte in Graz 1875 Nr. 5.

nung des Uterus erfolgte auf die gesetzmässige Weise. Es sind aber diese Fälle als ganz seltene Ausnahmen zu betrachten.

In diesen Fällen liegt die untere Grenze des Corpus uteri und der Müller'sche Ring, der jetzt noch keinen concurrirenden Werth als ostium int. hat, in einer Ebene, wie ich diess schon bei Erstgeschwängerten mit über dem Beckeneingange stehendem Ei dargestellt habe (s. Fig. 6).

Ist der Cervix für den Finger durchgängig und dabei noch ganz intact, so kann man 6, 8—10 Wochen vor der Geburt den Anfang der Eröffnung des Organes, die Bildung des unteren Uterinsegmentes schön beobachten, wie ich diess in mehreren Fällen gethan habe. Ueber dem ostium int. bildet sich ein kleines Grübchen, das in einigen Tagen so gross ist, dass man eine Nuss hineinlegen könnte. Die Täuschung, als hätte sich der Müller'sche Ring erweitert, läge sehr nahe, aber dieser liegt mehr oder weniger geschlossen in dem Boden des Grübchens und verliert, je länger die Wände des Grübchens (das untere Uterinsegment) werden, desto mehr von seiner Bedeutung in Bezug auf Hervortreten und Fühlbarsein. Der Rand des Grübchens rückt immer mehr nach aussen; indem mehr und mehr von dem Boden des Uterus unter Erweichung und Verlängerung in das untere Uterinsegment einbezogen wird. Der Rand rückt nach aussen, bis er das untere Ende des Corpus uteri (s. Tafel II aa'), das ostium int. der Braune'schen Zeichnung berührt. Das Grübchen wird dabei ohne jede fühlbare Dehnung der Wände immer grösser und grösser, so dass schliesslich der Kindeskopf in ihm Platz findet. Auf diese Weise entfernt sich die obere geschlossene, mehr oder weniger offene Grenze des Schleimhautcanales (der Müller'sche Ring) immer mehr von der unteren Grenze des Corpus uteri (ostium int. der Braune'schen Zeichnung). Während der Müller'sche Ring mit dem in Falten gelegten Schleimhautcanale nach abwärts rückt, bleibt der untere Rand des Corpus uteri meist im Beckeneingange stehen.

Die schematische Fig. 7 zeigt in den punktirten Linien den intacten Cervix und in den ausgezogenen Linien das Verhältniss desselben bei schon gebildetem unteren Uterinsegmente, wie man es bei Mehrgeschwängerten meist und ganz leicht 3—4 Wochen vor der Geburt findet.

Aus dem Uterus auf Tafel III ist ersichtlich, wie tief die spontanen Einrisse in dem cervicalen Theile manchmal reichen. Ein Riss traf dort die ganze Länge der Cervicalschleimhaut, die ganze

Dicke der Vaginalportion und setzte sich auch noch über die Insertionsstelle der Scheide in das Gewebe des Uterus fort. Bleiben solche Risse klaffend, so fehlt dem Cervix in der Folge fast der ganze bindegewebige, stützende Ring und die Mehrgeschwängerte hat dann kein schliessendes ostium ext. und am Ende der Schwangerschaft und beim Beginne der Geburt nur einen kurzen 1,5—2 ctm. hohen, in seltenen Fällen an Stelle der Risse gar keine Cervixwand im Müller'schen Sinne. Müller selbst fand bei einer nicht geringen Zahl von Fällen die Länge des Cervix nur $^1/_2$—$^3/_4$'' (1,5—2 ctm.) und schreibt (p. 141): „Man sei oft erstaunt, nachdem man kaum den zerklüfteten äusseren Muttermund mit der Fingerspitze passirt

Fig. 7.

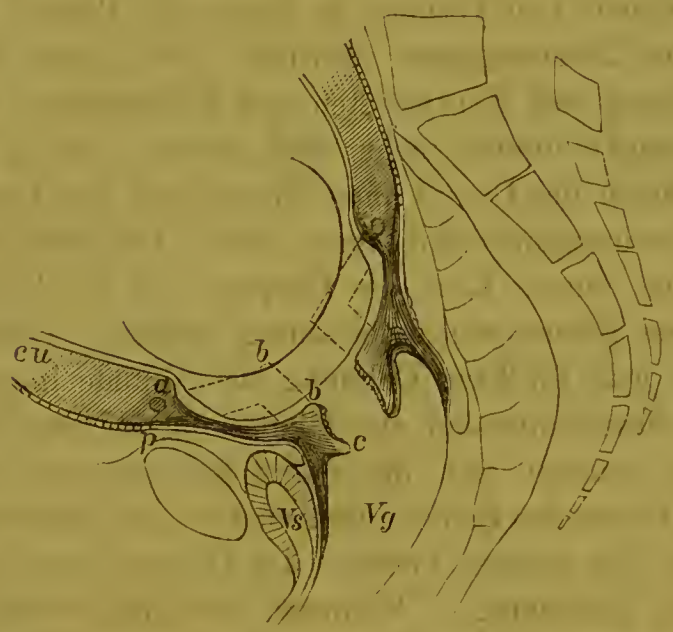

habe, sofort auf eine verengte Stelle zu stossen, die man, wenn nur die Länge des vom äusseren Muttermunde an zurückgelegten Weges berücksichtiget würde, kaum für das ostium int. halten möchte. Allein die Untersuchung der Uteruswandungen über dieser Stelle lehrte dann zur Genüge, dass letzterer wirklich der innere Muttermund war.

Das untere Uterinsegment erstreckt sich in solchen Fällen bis zu einem vorspringenden, oft kaum angedeuteten Ringe, in dem an den Seiten die Rissenden münden und bis zu dem nach vorne und hinten die zusammengeschobene Cervicalschleimhaut reicht. Dieselbe scheint sich manchmal auch über denselben hinauf in das untere

Uterinsegment fortzusetzen. Der Müller'sche Ring ist im Allgemeinen bei Mehrgebärenden weniger hervortretend und deutlich zu fühlen. Auch in den Fällen, wo der Schleimhautcanal mehr oder weniger lang besteht, geht die Cervicalschleimhaut, ohne dass auch nur eine Andeutung eines härteren Ringes zu fühlen ist, in das untere Uterinsegment über. Die Cervicalschleimhaut mit ihrer oberen Grenze ist aber bei aufmerksamer Untersuchung als solche an ihrer Verschiebbarkeit wohl immer zu erkennen.

Die folgende Tabelle enthält einige Fälle von Mehrgeschwängerten mit den Verhältnissen des unteren Uterinsegmentes und Cervix, die ich in der letzten Zeit mit einigen Aerzten aufzeichnete und beobachtete.

Journal-Nummer 1876.	Zahl der Schwangerschaft.	Zeit der Untersuchung in Tagen vor der Geburt.	Eiblase oder Kopfstand über oder mit einem Segmente unter dem Beckeneingange.	Das untere Uterinsegment war nicht gebildet, gebildet oder in Bildung begriffen.	Der Müller'sche Ring ist deutlich fühlbar, undeutlich oder nicht fühlbar.	Länge d. Canales bei nicht gebildeten oder in Bildung begriffenen unt. Uterinsegm.	Länge vom ost. ext. bis zum Müller'schen Ring.	Länge des unt. Uterinsegmentes.	Gewicht des geborenen Kindes in Grammen.	Besondere Bemerkung.
						in Centimeter.				
308	III	29	Ueber dem Beckeneingang.	nicht gebildet		6.5			3000	Querlage.
309	VII	40	,, ,,	,, ,,		6.5			3700	Nach 8 Tagen war das untere Uterinsegment in Bildung.
359	II	20	,, ,,	in Bildung		4			3000	
365	III	10	,, ,,	nicht gebildet		6			3200	Hängebauch, Conj. v. 9 ctm.
469	II	36	,, ,,	nicht gebildet		5.5			3270	Nach 8 Tagen war das untere Uterinsegment gebildet.
811	III	8	,, ,,	in Bildung		4			3000	
226	II	13	Eiblase mit einem Segmento des Kopfes unter dem Beckeneingange.	gebildet	deutlich		3	3	3120	
228	II	1	,, ,,	gebildet	deutlich		2	4	3200	
260	II	12	,, ,,	gebildet	deutlich		2	4	3800	
275	II	7	,, ,,	gebildet	nicht fühlbar				3200	Länge vom ost. ext. bis zum Corpus uteri 6 ctm.
289	III	6	,, ,,	gebildet	deutlich		3	3	3000	
457	II	4	Eiblase unter, Kopf über dem Beckeneingange.	gebildet	deutlich		3	3	3100	
483	II	5	,, ,,	gebildet	nicht fühlbar					Länge vom ost. ext. bis zum Corpus uteri 6 ctm.
504	II	8	Eiblase und Kopf unter dem Beckeneingange.	gebildet	deutlich		3	3	3580	Corpus uteri war deutlich durch die Scheide fühlbar.
505	IV	2	,, ,,	gebildet	nicht fühlbar					Länge vom ost. ext. bis zum Corpus uteri 6 ctm.
514	IV	29	,, ,,	gebildet	deutlich		3	3		
599	III	4	,, ,,	gebildet	nicht fühlbar				2950	Länge vom ost. ext. bis zum Corpus uteri 6 ctm.
598	II	2	,, ,,	gebildet	undeutlich		2	4	2300	
680	II	16	,, ,,	gebildet	deutlich		2	4	3450	Corpus uteri bildet einen nur 4 ctm. weiten Ring.
690	III	12	,, ,,	gebildet	deutlich		3	3	3200	
733	II	23	Eiblase und Kopf in der Beckenmitte.	gebildet wie bei einer Erstgeschw.	deutlich, scharfer Saum		3	3	3500	
739	II	12	Eiblase und Kopf unter dem Beckeneingange.	gebildet	deutlich		2	3	3650	
2657 } 875	II	8	,, ,,	gebildet	deutlich		2	4	3000	
2718 } 875	II	4	,, ,,	gebildet	nicht fühlbar				3590	Länge vom ost. ext. bis zum Corpus uteri 6 ctm.

Alle meine Untersuchungen, die ich hier mittheilte, wurden Fällen entnommen, wo man mit dem Finger in die Uterushöhle eindringen konnte. Ich versuchte nicht den Beweis, dass sich das untere Uterinsegment auch schon bei geschlossenem Canal zu bilden anfängt, zu erbringen; es hat sich ja Birnbaum in seinen Arbeiten von 1841 und 1872 darum bemüht und ich könnte nichts, als die Angaben der alten Geburtshelfer und Birnbaum's wiederholen.

Eine Erscheinung aber, die von Birnbaum, Müller und Lott hervorgehoben wurde, für die aber alle keine richtige Erklärung fanden, kann vielleicht dazu beitragen, der richtigen Erkenntniss der Art der langsamen Eröffnung der Gebärmutter Eingang zu verschaffen. Es ist ein in der Kuppel der Scheide vorspringender Ring, der die Vaginalportion im Kreise oder nach hinten offenen Halbkreise umgibt — mannigfach beschrieben. Birnbaum erwähnt diese Erscheinung mehrere Male. In seiner Schrift vom Jahre 1841 pag. 17 schreibt er:

„So habe ich einmal gefunden, dass das sehr feste und derbe Scheidengewölbe bei einer Erstgebärenden vier Wochen vor der Niederkunft als ein rundlicher Wall vorsprang, glatt, dick, gespannt, eine Vertiefung von $^3/_4$" Durchmesser bildend, so dass man hätte glauben können, den Muttermund zu fühlen. Ging man aber tiefer auf den Grund dieser Grube, so fand man in ihrer Mitte einen kleinen, warzenförmigen Knoten mit kaum erkennbaren, kleinen, rundlichen, noch festgeschlossenen Muttermunde, den letzten kaum noch aus dem zu Papierdünne ausgedehnten unteren Abschnitte vorragenden Rest des Scheidentheiles."

In seiner Schrift vom Jahre 1872 pag. 426 erwähnt er dieser Erscheinung, sich auf Müller's Angaben darüber beziehend, wieder, ohne sich auf die Erforschung ihrer Ursache einzulassen. Er schreibt:

„Oft gewahren wir eine eigenthümliche Verdickung des Scheidengewölbes theils allseitig, theils im vorderen Umfange, welche aber bei allen Graden der Verkürzung des Scheidentheiles und der Spannung und Verdünnung des unteren Abschnittes vorkommt. Sie markirt sich als kreisrunder oder halbkreisförmiger Wulst auf das schärfste durch eine abgrenzende Vertiefung zwischen ihm und dem Mutterhalse. Ich habe dabei öfter den Mutterhals ziemlich lang gefunden

und seine allmälige Verkürzung innerhalb dieses so begrenzten Raumes constatiren können.“

Müller hat pag. 132 das Verhalten dieses Ringes so gut beschrieben, als wenn er die Ursache seiner Bildung gekannt hätte und ich kann daher auch seine Worte folgen lassen und mir die Beschreibung dieser Erscheinung ersparen:

„Man bemerkt nemlich regelmässig, besonders sehr deutlich bei Primigravidae ausgesprochen, wenn die Entwickelung des Uterus mehr in der Bauchhöhle vor sich gegangen, das untere Uterinsegment nicht herabgetreten, die Scheide mehr in die Länge ausgedehnt ist, rings um die ebenfalls hochstehende Vaginalportion einen deutlich ausgesprochenen, 2—3‴ breiten Ring im Scheidengewölbe, der verschwindet, wenn der vorliegende Theil tiefer in das Becken tritt oder von aussen herabgepresst wird, der sich aber sofort wieder herstellt, wenn man den Kopf über den Beckeneingang in die Höhe schiebt. Was hat nun dieser Ring zu bedeuten? Ich habe ihn eine Zeit lang für den Ansatz der Scheide an den Cervix gehalten, wo durch den Zusammenstoss dieser Organe eine Verdickung der Muskelsubstanz eintrete, wodurch dieses ringförmige Gebilde entstehe. Doch hiefür kann es nicht gehalten werden, da der Ring nicht unmittelbar an der Vaginalportion anliegt, sondern ½—¾″ davon entfernt ist, so dass der Kreis, der durch den Ring umgrenzt wird und in dessen Mitte die Vaginalportion liegt, nicht etwa 1″, sondern 2—2½″ im Durchmesser beträgt. Eine genaue Entstehungsursache dieser bei hochstehendem Kopfe und in die Höhe getretener Vagina eintretenden Erscheinung vermag ich nicht zu geben; vielleicht hängt er mit dem muskulösen oder fascialen Beckendiaphragma, das von den Genitalien durchbohrt wird, zusammen.“

Lott fügt der Beschreibung dieser Erscheinung noch Manches hinzu (pag. 52), was ebenfalls nur der aufmerksamen Beobachtung entnommen ist, daher lasse ich auch seine Worte als Ergänzung der Beschreibung folgen.

„Ich fand nemlich diesen Wulst nur selten in Form eines vollständigen Ringes, sondern zumeist in der eines nach hinten offenen Hufeisens, oder mit anderen Worten vorzugsweise das vordere Vaginalgewölbe betreffend. Ich fand denselben ebenso gut bei tiefem als hohem Kopfstande und zwar je tiefer der

Kopfstand, um so weiter entfernt vom Muttermunde. Ich muss diess im Gegensatze zu Müller behaupten, der angibt, dass er diesen Ring nur bei hochstehendem Kopfe fand und dass derselbe verschwinde, wenn der Kopf herabgedrängt würde, sich jedoch gleich wieder bilde, wenn der Kopf vom Beckeneingange emporgehoben würde. Ich habe dagegen beim Herabdrängen des Kopfes stets nur eine Verflachung und Entfernung des Ringes vom Muttermunde wahrnehmen können, eine Erscheinung, die ich für sehr wichtig halte und auf die ich meine ganze Aufmerksamkeit richtete. Sehr ausgeprägt fand ich diesen Ring in drei Fällen ..... Ein solcher Wulst nun findet sich im Scheidengewölbe auch schon ausserhalb der Schwangerschaft als rundliche Leiste (Winkel zwischen Vagina, Cervix und Blase). Da diese Leiste von lockerem Bindegewebe gebildet ist, das von mächtigen Lymphräumen, sowie von Kranzvenen durchzogen ist, so wird sie bei der Digitaluntersuchung nur schwer gefühlt, da sie von dem andrängenden Finger hinaufgedrängt und ausgegliehen wird. Deutlicher schon fühlt man sie bei Anteversionen, wo der untersuchende Finger die Leiste gegen den oberen Theil des Cervix andrängt. Diese Leiste kann während der Schwangerschaft in Folge ihrer anatomischen Beschaffenheit sehr bedeutend anschwellen und so zu einem die Portio vaginalis umgebenden Wulste werden."

Die Beobachtungen aller drei Autoren kann ich nur bestätigen, aber die Ursache der Erscheinung ist von keinem erkannt. Dass die von Lott beschriebene Leiste manchmal als geringe Verdickung des Gewebes gefühlt wird, will ich zugeben, aber einen deutlich vorspringenden Ring um die Vaginalportion habe ich sie nie bilden gefunden. Ich habe selbst mit Messer und Scheere längere Zeit nach einem anatomischen Substrat für diesen Ring gesucht und keines gefunden. Als ich aber die gesetzmässige Bildung der Grenze zwischen Uteruskörper und unterem Uterinsegmente erkannt hatte, forschte ich, ob diese Grenze nicht auch manchmal durch die Scheide fühlbar sei und ich fand meine Vermuthung bald bestätigt. Alles, was über das Fühlbarsein und das Verhalten dieses Ringes von Birnbaum, Müller und Lott gesagt wurde, ist und bleibt wahr; ich füge den Beobachtungen nur die richtige Deutung bei. Aus der schematischen Fig. 2 ist es ersichtlich, dass bei wenig entwickeltem Uterinsegmente der Ring hoch und wenig entfernt von der Vaginal-

portion gefunden werden kann; aber wenn auch das untere Uterinsegment schon entwickelt ist, ist er nicht regelmässig zu fühlen, sondern nur in seltenen Fällen. Wo er zu fühlen ist, wird er deutlicher, wenn der Uterus durch die aufgelegte Hand zur Contraction angeregt wird. Das untere Uterinsegment ist, weil seine Wände dünn, weich und contractil sind, sehr veränderlich. Wirkt die Schwere des Kopfes darauf, oder ein Druck der Bauchpresse oder eine Contraction des ganzen Organes auf den Inhalt, so werden seine Wände länger, dünner. Hört dieser Einfluss auf, werden die Wände kürzer, dicker. Birnbaum hat schon auf diese Veränderungen und besonders auf den Umstand, dass das schon gebildete untere Uterinsegment wieder für eine Zeit verschwinden kann, aufmerksam gemacht. Daraus erklärt sich die Beobachtung, dass dieser Wulst sich von der Vaginalportion entfernt oder oft verschwindet, wenn das Ei oder ein Kindestheil tiefer in das Becken eintritt. Der Durchschnitt auf Tafel IV Fig. 2 zeigt, wie leicht es möglich ist, den unteren Rand des Corpus uteri durch die Scheide zu fühlen. Der Uteruskörper steht bei gebildetem und nicht gebildetem unteren Uterinsegmente, besonders bei sehr weiten Becken bei Erst- und Mehrgeschwängerten, aber nur ausnahmsweise, unter dem Beckeneingange. Wenn dabei der Cervicalcanal offen ist, so kann man sich, indem man abwechselnd mit dem Finger in die Uterushöhle eindringt und wieder in die Scheide herausgleitet, sicher überzeugen, dass der Ring in der Scheide nur durch die constante Grenze zwischen Corpus uteri und unterem Uterinsegmente gebildet ist. Auf meine Mittheilung und Ersuchen constatirten Hr. Prof. von Braun und mein Collega Dr. Riedinger den Befund, wie er in dem Falle No. 504 in der Tabelle auf Seite 39 angegeben ist.

Nach dieser kurzen Darstellung will ich den physiologischen Vorgang bei der Eröffnung des Organes und die anatomischen Grenzen, in denen er stattfindet, noch einmal in das Auge fassen und dazu die auf den Tafeln dargestellten Uteri und Durchschnitte derselben benützen. Der Uterus auf Taf. I gehörte einer zum zweiten Male schwangeren, im vierten Monate der Schwangerschaft Ver-

storbenen an. Es zeigt der Cervix noch nicht die geringsten Veränderungen; er ist 4,5 ctm. lang und 1,5 ctm. dick in seiner Wand. Am Durchschnitte sieht man deutlich zwei Schichten, eine derbere, bindegewebige, nahe der Schleimhaut gelegene d und eine weichere, muskuläre, nach oben mit dem Uterus, nach unten mit der Scheide zusammenhängende e. Aus dem Vergleiche dieses viermonatlich schwangeren Uterus mit dem auf Tafel II dargestellten acht Lunar-Monate schwanger gewesenen Uterus, der das untere Uterinsegment ganz ausgebildet zeigt und mit den Uterusdurchschnitten auf Taf. IV Fig. 1, 2, 3, 4, die ich alle von Frauen gewann, bei denen post mortem die sectio caesarea ausgeführt wurde, kann kein Zweifel mehr obwalten über die Art der physiologischen Eröffnung des Organes. Die Stelle, bis zu der die Bildung des unteren Uterinsegmentes erfolgt, muss nach dem Vergleiche mit allen anderen Präparaten annähernd der Stelle a b b' a' am viermonatlich schwangeren Uterus auf Taf. I entsprechen. Vom Braune'schen ostium int. ist macroscopisch noch keine Spur zu sehen, da der Uteruskörper hauptsächlich in der zweiten Hälfte der Schwangerschaft an Masse zunimmt. Aus dem Uterus auf Taf. II und III und allen Durchschnitten auf Taf IV ist ersichtlich, dass das untere Uterinsegment nach oben eine constante Grenze hat. Das in die Augen fallendste Merkmal dieser Grenze ist die Dicke der Wand des Corpus gegen die des unteren Uterinsegmentes, welche Grenze an der Lebenden deutlich im Niveau des Beckeneinganges zu fühlen ist. An gut entwickelten Uteris sieht man macroscopisch am Durchschnitte, besonders an Präparaten, die einige Zeit in Alkohol gelegen waren, die mittlere Schichte des Uteruskörper in einer Spitze nach abwärts zwischen der äusseren und inneren Schichte des unteren Uterinsegmentes endigen, wie diess sehr auffällig an dem Uterus auf Taf. II und III a a' zu sehen ist. Von dieser Stelle an beginnt die Wand des Organes nach aufwärts reicher an Gefässen zu werden und beginnen die weiten Lacunen der mittleren Muskelschichte. Dieser Stelle an der Aussenwand entsprechend, beginnen auch grössere Gefässstämme am Uterus aus- und einzutreten. An dieser Stelle sieht man auch, wenn das Organ noch in situ ist, das Peritoneum auf die Blase umbiegen und Kohlrausch benützte diess mit zur Bestimmung der Grenze zwischen Uteruskörper und Cervix. Diese Stelle liegt auch nicht weit (2 ctm.) von der deutlich sichtbaren Linie entfernt, von der an das Peritoneum fest mit dem Uterus in

Verbindung ist, so dass man es nur schwer in kleinen Stückchen ablösen kann. Im Leben während der Thätigkeit des Organes muss die fühlbare Grenze am unteren Rande des Corpus uteri dieser Linie noch näher rücken. Bis zu dieser Stelle schreitet die hochgradige Erweichung des Gewebes fort. Diese hochgradige Erweichung, die von Müller und Lott beschrieben wurde, mag, wie Letzterer annimmt, ihren Grund darin haben, dass der Druck des Kopfes auf die grossen Gefässe die dünnwandigen Venen mehr und die dickwandigeren Arterien weniger comprimirt und dadurch eine unvollkommene Stauung veranlasst. Da das untere Uterinsegment sich aber nach den Beobachtungen Birnbaum's und der meinigen auch in Fällen bildet, wo der Kopf nicht vorliegt und sich dabei die Fruchtblase unter Bildung des unteren Segments in das Becken stellt, so muss ich annehmen, dass dieser Process durch den Druck des Eies allein veranlasst werden kann.

Der hochgradig erweichte Boden des Uterus (a b und b' a' Taf. I) mit den äusseren erweichten Muskelschichten des Cervix und der Scheide (c Taf. I) fängt sich zu bewegen an und der Kopf oder das Ei sinkt in den meisten Fällen mit dem erweichten Boden des Uterus mehr oder weniger in das Becken herein. Dabei bleibt der Schleimhautcanal mit seiner oberen Abgrenzung geschlossen — die bindegewebige Grundlage (d Taf. I, Taf. IV) hält ihn beisammen — oder er ist mehr oder weniger geöffnet, während die ganze Muskulatur des Cervix und der oberen Parthie der Scheide zum unteren Uterinsegmente rückt. Das Muskelgewebe, innerhalb der Stellen a b und b'a' hochgradrig erweicht, wird verlängert, ohne dass eine Erscheinung in der Schwangerschaft darauf hinwiese, dass es bloss mechanisch durch das andrängende Ei oder einen Kindestheil gedehnt würde. Der Uterus auf Taf. II zeigt in den Grenzen a b und b'a' die Vergrösserung dieser Fläche und das Verbrauchtsein der äusseren Muskelschichten des Cervix zum unteren Uterinsegmente. Die Durchschnitte auf Taf. IV Fig. 1—4 zeigen deutlich, wie mit der immer grösseren Entwickelung des unteren Uterinsegmentes dieser Vorgang allmälig stattfindet. Der Vergrösserung dieser Fläche entsprechend, folgt die schon auf das äusserste verdünnte Decidua nicht mehr, sondern sie weicht auseinander und inselweise nur oder nur am unteren Ende des unteren Uterinsegmentes, wie in den Durchschnitten auf Taf. IV Fig. 1 und 4, sieht man Decidua haften. An dem Durchschnitte Taf. IV Fig. 4, wo das

untere Uterinsegment die äusserste Verdünnung erlitten hatte, war am unteren Ende knapp, an der oberen Schleimhautgrenze des Cervix ringsum Decidua in kleinen Fetzen sichtbar und auch microscopisch nachzuweisen. In der Mitte des unteren Uterinsegmentes waren nur kleine Partikelchen von Decidua sichtbar, während, der unteren Grenze des Corpus uteri entsprechend, an dem im Wasser schwimmenden Uterus deutlich über eine durch den ganzen Uterus laufende Linie empor die gerissenen Ränder der Decidua flottirend zu sehen waren.

Mit der Erweichung und Vergrösserung der entsprechenden Fläche musste die Decidua desswegen auseinandergewichen sein und der Stelle ab entsprechend berührte das nackte Ei die Innenfläche des vergrösserten nervenreichen, blossliegenden unteren Uterinsegmentes.

An der über dieser Linie liegenden Innenfläche des Uteruskörpers, die an der Erweichung und Verlängerung nicht Theil nahm, blieb das Ei in der durch die Decidua vermittelten Verbindung. An diesem Durchschnitte, der von einer im zehnten Lunarmonate ohne Wehen auf der Abtheilung des Prof. Löbl verstorbenen Erstgeschwängerten, an der post mortem die Sectio caesarea ausgeführt wurde, herrührt, zeigt fast nur mehr der zusammengeschobene 2 ctm. lange Schleimhautcanal und das aussenliegende Bindegewebe die Existenz des Cervix an. Die Schleimhaut desselben ist in 4 mm. lange Falten gelegt und dieselben lagern vier an der Zahl dachziegelförmig übereinander. Daraus erklärt sich, wie so es kommt, dass man, wenn eine Wöchnerin längere Zeit nach der Geburt stirbt, die Schleimhautfläche des Cervix schon wieder viel länger findet, sie wird eben durch das sich verkürzende Muskelgewebe bald wieder auseinandergezogen. Das untere Uterinsegment ist an die Stelle des Cervix getreten und den Hauptantheil dazu hat die Muskulatur des Cervix geliefert; die äusseren mächtigen Schichten entstammen demselben, während die inneren Schichten zweifellos dem Boden des Uterus (den Stellen a b und b' a' auf Taf. I entsprechend), auf dem das Ei in der grössten Zeit der Schwangerschaft ruhte, angehörten. Der ganze Uterus war in der Leiche sehr schlaff und dünnwandiger, als es die Zeichnung des Durchschnittes, die erst zwei Tage nach der Section angefertigt wurde, zeigt. Man konnte am aufgehobenen, gegen das Fenster gekehrten Uterus das untere 10 ctm. lange Uterinsegment transparent sehen. In einer scharfen Linie, die an der vorderen und hinteren

Fläche nahe (0,5—1 ctm.) der Linie des festerhaftenden Peritoneums lag, begann dicker und ganz undurchsichtig der Uteruskörper. Vom Rande der oberen Oeffnung des Cervicalcanales bis zum ostium int. der Braune'schen Zeichnung habe ich in zwei Fällen am acht und neun Lunarmonate schwangeren Uterus den Abstand 5 und 6 ctm. lang gefunden.

Bei Abortus und bei Frühgeburt findet ganz dieselbe Art der Eröffnung des Organes statt und ich habe öfter im sechsten und siebenten Lunarmonate längere Zeit vor der eingetretenen Frühgeburt die Bildung des unteren Uterinsegmentes beobachtet. Es wird nur in den früheren Zeiten der Schwangerschaft das untere Uterinsegment nicht so sehr verdünnt, wie in den späteren, aber wenn sich dasselbe in einer früheren Zeit bildet, scheint es mir, dass die Frauen gewöhnlich die Schwangerschaft nicht zu Ende führen.

Bei einer im dritten Monate abortirenden Frau ist der ganze Uterus 8förmig, und Corpus uteri und das untere Segment mit dem Cervix sind beide von fast ganz gleicher Länge (4—4,5 ctm). Dass das Ei dabei sehr oft in das untere Segment und den Cervix geboren wird, die Wehenschmerzen aufhören und das Ei dort liegen bleiben kann, ist eine bekannte Sache; nur hielt man das untere Uterinsegment für den ausgedehnten Cervix. Im vierten und fünften Monate der Schwangerschaft ist in Bezug auf die Länge zwischen Corpus und unteren Uterinsegment schon ein beträchtlicher Unterschied, das Corpus ist, wenn das Ei in ihm und dem unteren Segmente steht, annähernd doppelt so lang als dieses und das ganze Ei findet nicht mehr Platz in ihm. Vom fünften Monate aufwärts überwiegt das Corpus uteri immer mehr das untere Segment und im siebenten Lunarmonate steht der untere Rand des Corpus uteri meist schon bei der Eröffnung des Organes im Niveau des Beckeneinganges.

Es wäre mir sehr wünschenswerth gewesen und ich habe mich auch darum bemüht, die beiden Grenzen, die man am Uterus schwangerer Frauen, wenn man mit dem Finger in das Organ eindringt, deutlich fühlt, auch microscopisch darzustellen. Es ist vorläufig gelungen, aus den in Alkohol gehärteten Uteris, die auf Tafel IV Fig. 1 und 4 abgebildet sind, Uebersichtsschnitte — Dr. Babaijeff hat sie mit Zuhilfenahme eines Waldeyer'schen Microtomes gefertigt — zu erhalten.

Viele Schnitte, die durch das ganze untere 8 ctm. lange Segment, einen Theil des Corpus, den mit Cervicalschleimhaut bekleideten Theil und einen Theil der Scheide des Durchschnittes der auf Taf. IV Fig. 4 abgebildet ist, geführt wurden, zeigen bei geringer Vergrösserung dieselbe Anordnung des Bindegewebes und der Muskulatur.

Das Bindegewebe, das man in dem mit Cervicalschleimhaut bedeckten Theil des Uterus schon ganz deutlich macroscopisch von der Muskulatur unterscheiden konnte, bildet unter der Schleimhaut die schön, die in 4 mm. lange Falten gelegten palmae plicatae zeigt, eine 4—5 mm. dicke Schichte. Dieselbe setzt sich immer schmächtiger werdend über die obere Grenze der Cervicalschleimhaut bis über die untere Hälfte des unteren Segmentes als deutlich erkennbare Schichte fort, wie diess schon von Rokitansky *) nachgewiesen wurde. Nach abwärts umgibt dieselbe in 2—3 mm. dicker Schichte die Peripherie der Vaginalportion.

Die Muskulatur des unteren Segmentes besteht vorherrschend in der Länge von 6 ctm. nach aufwärts aus längsverlaufenden Zügen, die wenige Verbindungen miteinander zeigen. Gegen das ostium int. der Braune'schen Zeichnung hin beginnt die Anordnung complicirter zu werden und zeigt, je weiter nach aufwärts, dass der Schnitt durch ein schwer entwirrbares Flechtwerk geführt ist. Es ist an keinem Schnitte möglich, dort deutlich mehrere Schichten zu unterscheiden, aber die Längsschichten des unteren Segmentes sieht man deutlich besonders aus den äusseren Partien des Flechtwerkes hervortreten. Der innere Theil der Längsbündel (die Hälfte derselben) lässt sich gegen das Bindegewebe des unteren Segmentes und gegen die Vaginalportion, in der sie schön fächerförmig auseinanderstrahlet, verfolgen. Die äussere Hälfte der Längsbündel setzt sich gegen die Scheide zu fort, wie diess besonders schon von Luschka betont und dargestellt wurde. Der oberen Grenze der Cervicalschleimhaut entsprechend sieht man an einer 2 ctm. langen und 1 ctm. breiten gegen die Insertion der Scheide ziehenden Stelle mehrere kleine Gefässe und vielleicht einzelne quer und schräg getroffene Muskelbündel.

Zahlreiche Schnitte aus der Partie von b—p des Uterus auf Taf. IV Fig. 1 zeigen dieselbe Anordnung des Bindegewebes und

*) Rokitansky, Lehrbuch der patholog. Anatomie, Wien 1861. Bd. III. S. 457.

der Muskulatur, nur erstreckt sich, weil das untere Segment noch nicht so ausgebildet ist — es ist nur 4 ctm. lang — das Flechtwerk der Muskulatur weiter nach abwärts in das untere Segment und nur in der Länge von 2 ctm. über der oberen Grenze der Cervicalschleimhaut zeigt es vorherrschend längsverlaufende Muskelbündel.

Verhalten des unteren Uterinsegmentes und Cervix bei placenta praevia.

Obwohl sich aus der Art und Weise des Verhaltens des unteren Uterinsegmentes und des Cervicaltheiles am Ende der Schwangerschaft und bei der Geburt alle Erscheinungen, die bei dieser Anomalie beobachtet wurden, gleichsam von selbst erklären, so kann ich es mir doch nicht versagen, zum Schlusse noch einige Worte darüber zu sprechen.

Als man über das Verhalten des Cervix heftig discutirte, führten diejenigen, die der Eröffnung desselben von aussen nach innen das Wort redeten, dafür besonders in das Feld, dass mit der Anschauung, dass das Organ von Innen nach Aussen sich öffne, die Pathologie der placenta praevia nicht übereinstimme. Ich weiss aber nicht, durch welchen Umstand man veranlasst werden konnte, dieses als Argument für die Eröffnung des Organes von Aussen nach Innen herbeizuziehen; im Gegentheile fand ich, dass die Fälle von placenta praevia vollkommen mit dem Verhalten des Organes am Ende der Schwangerschaft und beim Beginne der Geburt übereinstimmen. Aus meinen Erörterungen und den dargestellten Präparaten ist es nun vollkommen sicher und klar, dass, sobald das untere Uterinsegment sich zu bilden anfängt, das Ei sich von den entsprechenden Stellen abzulösen beginnt. Ebenso, wie das Ei sich ablöst, muss sich auch die placenta, wenn sie an einem Theile des Uterus sitzt, der zum unteren Segmente verwendet wird, von der Unterlage ablösen, denn dieselbe beginnt sich unter dem Erweichungsprocesse, unter dem Drucke des Eies und der Wirkung der Schwere des Kindes zu vergrössern. Die Grenze, die für die Ablösung des Eies gefunden ist, gilt auch für die Ablösung der placenta. Daraus erklären sich die Blutungen am Ende der Schwangerschaft, die an

der placenta sichtbaren verödeten und thrombosirten Stellen, die man häufig findet, wenn dieselbe praevia war und die im kleineren oder grösseren Umfange gelösten Partien der placenta, wenn man, durch eine Blutung aufgefordert, solche schwangere Frauen untersucht. Diese letztere Beobachtung an und für sich ist durchaus nicht neu; Cazeaux bezeichnet das untere Drittheil der Uterushöhle als Gebiet der spontanen Lösung der placenta, und Barnes spricht von einer Cervicalzone, in der sich die placenta am Ende der Schwangerschaft zu lösen beginnt und versteht darunter offenbar nichts anderes als das untere Uterinsegment. Mathews Duncan*) hat die Verhältnisse, wie man sie bei placenta praevia, wo schon Wehen stattgefunden haben, findet, in einem Aufsatze, der über die spontane Trennung des Kuchens bei dieser Anomalie handelt, trefflich beschrieben, indem er sagt: „Der untere Theil der Uterushöhle stelle bei vorgeschrittener Schwangerschaft ein Stück einer Kugel oder einer Halbkugel dar, mit welcher der Mutterhals verbunden sei und auf deren Fläche der innere Muttermund den Pol bilde. Um dem Fötus den Austritt zu ermöglichen, den Geburtscanal zu bilden, verschwinde durch Ausdehnung des orificiums internum und seiner Umgebung jene Halbkugelform und, was in der Schwangerschaft den Theil einer Kugel darstellte, werde in der Geburt der kleine Abschnitt eines cylindrischen Rohres.“ Damit hat Duncan genau das Verhalten des unteren Segmentes und des Cervix bei der Geburt geschildert; aber aus den folgenden Zeilen: „diese Ausdehnung werde durch die Wehen zu Stande gebracht; in Folge dieser Contractionen suche der Uteruskörper die Gestalt einer Kugel anzunehmen, die mit einer grossen Oeffnung in die Cervicalhöhle mündet. Diess sei möglich, da der Gebärmutterkörper in den Wehen das Ei eng umfasse und einen Theil desselben in die frisch gebildete weite Halshöhle oder durch sie hindurch in die Scheide dränge“, ist zu ersehen, dass auch Duncan den ursprünglichen Cervix in dem beschriebenen cylindrischen Schlauche noch eine zu grosse Rolle spielen lässt. Die placenta wird, wie Duncan es schon darstellte, wenn sie in dem Bereiche der Bildung des unteren Uterinsegmentes ihren Sitz hat, gegen das Ende der Schwangerschaft durch Verlängerung der Haftstelle von der Unterlage abgetrennt. Dieser Ausführung folgte auch Spiegelberg und ich kann dem nur hinzufügen, dass diess gerade

*) Mathews Duncan, Archiv für Gynaecologie VI. Band I. Heft p. 55.

mit der Regelmässigkeit geschieht, wie sich das untere Uterinsegment bildet. Es ist im Verhalten des unteren Abschnittes und des Cervix bei placenta praevia eben kein Unterschied, nur die spontane Trennung der placenta verursacht häufig gegen das Ende der Schwangerschaft Blutungen. Dieselben erfordern häufig ärztliche Eingriffe und diese führen oft zum Beginne der Wehen.

Die Frauen bluten im Anfange der Bildung des unteren Segmentes weniger, im Verlaufe der Bildung mehr, dabei ist es eine allgemeine Klage, dass dieselben bei placenta praevia keine Wehen haben. Dieser Mangel an Wehen hat aber gar nichts auffallendes an sich, wenn man weiss, dass die Ablösung der placenta nicht gerade durch fühlbare Wehen der Frau, sondern bei der Bildung des unteren Uterinsegmentes schon erfolgt.

Wenn man eine Frau mit placenta praevia nach den ersten Blutungen untersucht, so findet man eine mehr oder weniger grosse Fläche der placenta von der Unterlage abgehoben, die Unterlage aber, auf der sie gesessen, ist ganz weich und auch bei längerer und öfterer Untersuchung kann man nichts von einer Dehnung derselben finden. So kann es durch Wochen bleiben, wie ja in normalen Fällen das untere Uterinsegment auch schon sehr ausgebildet meist viele Wochen vor der Geburt besteht. Nahe der Grenze des unteren Randes des Corpus uteri aber bleibt die placenta meist haften, nach und nach drängen die Contractionen des Uterus (Travail insansible) die gelösten Partien in das gebildete untere Uterinsegment. Unter Spannung desselben treten meist die ersten fühlbaren Wehen auf. Was in der Schwangerschaft von den auf der Bildungsstelle des unteren Segmentes sitzenden Partien nicht gelöst wurde, wird bei diesen ersten fühlbaren Contractionen gelöst. Die Wirkung dieser ist ohne Zweifel schon eine geringe Verkürzung des unteren Segmentes und Partien der placenta praevia mögen auch durch Verkürzung der Haftstelle gelöst werden. Dass dabei grössere Partien der placenta auf einmal gelöst werden, können die heftigeren Blutungen bei Beginn der Wehen verursachen und erklären. An einer placenta, die ich in der letzten Zeit untersuchte, war an einem Rande das Gewebe in der Ausdehnung von 8 □ctm. verödet, daran schloss sich eine thrombosirte Stelle von gleicher Ausdehnung, die nach dem Aussehen älteren Datums war, an diese schloss sich eine ganz verschieden aussehende thrombosirte Stelle von etwas grösserer Ausdehnung jüngeren Datums. Die Frau hatte

in der Schwangerschaft im Zeitraume von acht Wochen viermal Blutungen erlitten und die drei ganz verschieden aussehenden Placentarpartien erlauben gewiss den Schluss, dass sie bei je einer Blutung von der Unterlage losgelöst wurden. Zwei Stunden vor Aufnahme der Frau hatten leichte Wehen und heftige Blutung begonnen. Im glockenförmigen unter dem Beckeneingange gelegenen unteren Uterinsegmente, dem Cervix der Braune'schen Tafel, lag ein handtellergrosser Lappen der placenta und ein Theil der Eiblase. Das ostium ext. war zwei Finger weit, kein Müller'scher Ring war zu fühlen und die placenta war bis zu dem im Beckeneingange deutlich fühlbaren Corpus uteri von der Unterlage losgelöst. Im oberen Dritttheile des unteren Uterinsegmentes fühlte man noch ganz deutlich die Haftstellen der placenta, von denen sie bei den ersten Contractionen losgelöst wurde. (S. Tabelle Seite 54, Nr. 1323.)

Aus diesem Verhalten ist es auch ganz erklärlich, dass man in ein und demselben Falle, wo man bei einer ersten Untersuchung über dem Müller'schen Ringe eine placenta praevia centralis fand, bei einer zweiten späteren Untersuchung, wo sich ein Rand vom gebildeten unteren Segmente ganz abgelöst hatte, eine placenta praevia lateralis findet; denn nur dort, wo ringsum ein Rand der placenta über der Bildungsstelle des unteren Segmentes am Uteruskörper sitzt, bleibt sie centralis bis zum Beginne fühlbarer Wehen. Dabei liegt das untere Uterinsegment flach ausgebreitet im Niveau des Beckeneinganges den gelösten Partien der placenta an und die Wehen lassen leider bei schon heftiger Blutung lange auf sich warten und nur rasches entschlossenes Handeln rettet die Frauen vor Verblutung. Aus diesen Fällen ist es auch erklärlich, dass die placenta in wohl nur seltenen Fällen netzförmig über dem Kopfe des Kindes ausgespannt, ja von ihm durchbohrt werden kann.

Mathews Duncan hat die Frage angeregt, ob die ganze placenta in das Bereich der spontanen Trennung fallen kann. Ich muss diese Frage insofern bejahen, als es bei einer kleinen placenta, die einen Durchmesser von 10—12 ctm. hat, immerhin möglich ist, dass sie ganz auf die Bildungsstelle des unteren Uterinsegmentes innerhalb des ostium int. der Braune'schen Zeichnung zu sitzen kommen kann. Auch eine Beobachtung, die ich zu machen Gelegenheit hatte, spräche vielleicht dafür. Eine Erstgebärende, die in der Schwangerschaft und während der Geburt nur wenig blutete, gebar spontan ein bei 2800 grm. schweres Kind in Kopflage mit ungeborstenen Eihäuten;

gerade über dem Scheitel des Kindskopfes lag die 10 ctm. im Durchmesser haltende placenta, die bis auf einen kleinen, normal aussehenden Rand in ihren Cotyledonen thrombosirt war.

So wie das Ei, bleibt auch die placenta manchmal mit einigen Cotyledonen nahe der oberen Schleimhautgrenze des Cervix oder einer anderen Stelle des unteren Segmentes fester haften, trotzdem sich das untere Segment weiter bildet. So berührte in einem Falle, den ich in letzter Zeit zu behandeln hatte, eine solche festere Haftstelle der placenta knapp das obere seitliche Rissende des Cervix einer Mehrgebärenden und es war unter dieser Stelle kein Theil des Cervix mehr zu fühlen. So ähnlich hatte ich es schon früher öfter gefunden und glaubte schon, dass ich die Angaben mancher Autoren, dass die placenta auch auf der Cervicalschleimhaut Boden fände, bestätigen müsse. Aber aus der Art und Weise, wie sich das untere Uterinsegment und der Cervix am Ende der Schwangerschaft und während der Geburt verhält, ist es mir klar geworden, auf welche Weise und wie leicht man zur Bestätigung dieser vielleicht doch irrigen Angaben kommen könne. Daraus erklärt sich auch, dass der Cervix bei placenta praevia von mehreren Autoren, so Martin, besonders kurz angegeben wurde. Der mit Cervicalschleimhaut bekleidete Theil ist öfter sehr kurz, das untere Segment aber, auf dem die placenta ursprünglich ihren Sitz hatte, auf dem sie auch manchmal noch sitzt, wenn man gezwungen ist, ärztlich einzugreifen, verhält sich gerade so, wie in normalen Fällen. Man fühlt, wenn man mit der Hand eingeht, ganz deutlich unter und über dem oft mächtig vorspringenden ostium int. der Braune'schen Zeichnung die placenta sitzen und nach abgelaufener Geburt findet man das untere Segment ebenso lang (6—8 ctm.) und dem fest contrahirten corpus uteri gegenüber ebenso dünnwandiger und schlaff wie in normalen Fällen. Der mit Cervicalschleimhaut bekleidete Theil des Uterus hat eben bei Schwangeren und Gebärenden, wie diess aus der erörterten Art und Weise der Eröffnung des Organes sich leicht erklärt, eine sehr verschiedene Länge. Diese Länge schwankt zwischen 1—6 ctm., daher rühren die so verschiedenen Angaben über die Länge des Cervix bei Schwangeren und Gebärenden und man wird und kann nie einig werden über dessen Länge und Verhalten bei diesen, so lange man die obere Grenze der Cervicalschleimhaut, mit welcher der Müller'sche Ring zusammenfällt, auch als obere Grenze des Cervix annimmt. Der Müller'sche Ring

aber verschwindet sehr bald in der Wand des unteren Segmentes, und die Grenze der Cervicalschleimhaut fühlt man nur bei aufmerksamster Beobachtung; das untere Segment aber und das im Beckeneingang gelegene ostium int. der Braune'schen Tafel ist in allen Fällen fühlbar und desswegen wird es aus praktischen Gründen sehr vortheilhaft sein, bei der Schwangeren und Gebärenden das als Cervix zu bezeichnen, was die Braune'sche Tafel als solchen zeigt.

Das richtige Erkennen des Verhaltens des unteren Segmentes und des Cervix muss auch zur rationellen Therapie führen. Die einzige sichere Hilfe gegen die gefahrbringenden Blutungen ist die Entleerung des Uterus. Die von Simpson empfohlene Ablösung der placenta ist wohl auch ein fast sicheres Mittel, der Blutung Herr zu werden; denn nach derselben wird bald die gelöste placenta gegen das untere Uterinsegment gedrängt und die Verkürzung der Haftstellen lässt gewöhnlich nicht lange auf sich warten. Es ist aber ein solcher Vorgang eine Todesoperation für das Kind und es kann derselbe nur dort Platz greifen, wo man für das Leben des letzteren keine Hoffnung mehr hat. Bezüglich der raschen Entleerung des Uterus frägt es sich nur, ob man der Frau oder dem Kinde nicht vielleicht mehr schadet, als wenn man sich noch eine Zeit lang mit der Beschränkung der Blutung begnügen würde. Diese Frage erledigt sich aber ganz durch die richtige Auffassung der besprochenen Verhältnisse. Das Accouchement forcé war ein beliebtes Verfahren bei dem Leiden. Wahrscheinlich durch die Misserfolge einzelner Männer veranlasst, verliessen es viele Geburtshelfer wieder und richteten das Bestreben auf die Beschränkung der Blutung, auf Erregen von Wehen und auf die Vorbereitung des Cervix. In neuerer Zeit scheint sich die Furcht vor dem Accouchement forcé wieder etwas gelegt zu haben. So empfiehlt es Spiegelberg*) direct und auch ich habe es in passenden Fällen als das für Mutter und Kind vortheilhafteste Verfahren kennen gelernt. Aus dem Verhalten des unteren Segmentes und des Cervix ist diese Furcht vor und die Hoffnung auf das Accouchement forcé leicht erklärlich; denn obwohl die ersten Blutungen bei placenta praevia der langsamen Bildung des unteren Uterinsegmentes und der ganz langsamen Ablösung der placenta entsprechend, meist geringe sind, so stellt sich in manchen Fällen doch schon zu der Zeit, wo sich das untere Segment

*) Spiegelberg Otto, Samml. klin. Vorträge von R. Volkmann. No. 99, 1876.

erst zu bilden anfängt oder wenig ausgebildet ist, eine so heftige Blutung ein, dass das Leben der Frau dadurch gefährdet erscheint und ärztliche Hilfe nothwendig wird. In solchen Fällen ist die Situation des Uterus zum Becken und das Verhalten des Cervix zum unteren Uterinsegmente ein solches, wie es die schematische Fig. 7 zeigt. Die placenta, in mehr oder weniger grosser Fläche abgelöst, ist im Niveau des Beckeneinganges zu touchiren und der erweichte und vergrösserte Boden liegt derselben flach an. Der noch wenig zur Bildung des unteren Segmentes herangezogene Cervix ist lang (4—5 ctm.) und seine Wände sind noch dick und derb, dabei kann sein Lumen verschieden weit (3, 4, 5 ctm.) sein. Es kann gelingen, einen Fuss in den Cervix hereinzuführen, wie diess Braxton Hiks empfohlen hat, aber bei der Extraction — es muss ja der Kindeskörper durch einen Canal geführt werden, der in den oberen Partien weich, von der oberen Grenze der Cervicalschleimhaut nach abwärts aber noch unnachgiebig und derber ist — kann die Frau bedeutende Verletzungen erleiden, wie ich diess am Sectionstische einige Male gesehen habe. Das Accouchement forcé wird in diesen Fällen nicht zu üben sein, sondern man wird zweifellos sein Bestreben auf die Beschränkung der Blutung, auf die Erregung von Wehen und die Vorbereitung des Cervix richten müssen; denn unter den ersten Wehen bildet sich das begonnene untere Segment rasch weiter und tritt auch bald Verkürzung desselben ein.

Im Gegensatze zu diesen Fällen gibt es auch solche, und sie sind glücklicher Weise die häufigeren, wo die Frauen bei der Bildung des unteren Uterinsegmentes in Zeiträumen nur wenig, ja ich kenne mehrere Fälle, wo sie bis zum Beginne der ersten fühlbaren Contractionen gar nicht bluteten; man findet da nur mehr einen ganz kurzen, 1—2 ctm. langen, von zusammengeschobener Cervicalschleimhaut ausgekleideten Canal (s. den Durchschnitt auf Taf. IV Fig. 4). Der Müller'che Ring springt gar nicht oder nur wenig vor, das untere Uterinsegment hat sich schon zu verkürzen begonnen und die placenta liegt in demselben mit einem kleineren oder grösseren halbhandteller- oder handtellergrossen gelösten Lappen vor. Ist dabei das ostium ext. oder der sehr kurze Canal nur 4—5 ctm. weit, so erleiden die Frauen durch Wendung und Extraction keinen Schaden mehr und auch die Aussichten für die Erhaltung des Kindes sind grössere. In diesen Fällen bewährt sich das Accouchement forcé auf das trefflichste; denn es entstehen dabei keine tieferen Einrisse

in den unteren Abschnitt als bei spontaner Erstgeburt und mehrgebärende Frauen kommen dabei meist ohne jede Verletzung weg.

Zwischen diesen beiden Extremen kann natürlich in jeder Phase der Entwickelung des unteren Segmentes eine heftigere Blutung ärztliches Einschreiten erfordern, aber mit der richtigen Beurtheilung des Verhaltens desselben wird der Arzt immer leicht den für die Frau und das Kind vortheilhaftesten Weg des Handelns finden.

Zum Schlusse wird für den geehrten Leser die Tabelle S. 57 nicht ganz werthlos sein, die 19 Fälle von placenta praevia enthält. Dieselben kamen unter einer Zahl von 18,783 Frauen, während meiner Anwesenheit als Assistent an der Klinik des Prof. Carl von Braun in Wien zur Aufnahme. Sie zeigt in dem Gewichte und der Länge der Früchte, was wohl nicht neu, dass die Frauen bei dieser Anomalie manchmal Fehlgeburten machen, am häufigsten frühgeborene und nur seltener reife Kinder zur Welt bringen. Sie enthält auch Alter und Schwangerschaftszahl der Frauen, den Beginn der Blutungen, die Kindeslage und in Kürze den Geburts- und Wochenbettsverlauf.

Tabelle über 19 Fälle von Placenta praevia aus der Klinik des Prof. [illegible]

J No.	Alter.	Erst- oder Mehrgeb.	Beginn der Blutung.	Kindeslage u. Verhältniss d. Placenta.	Geburtsverlauf oder welche Operation.	Kind leb., todt oder asphykt.	Gewicht und Länge der Frucht.	Verlauf des Wochenbettes.	Anmerkung.
					1871				
1323	39 J.	II	4mal. Blutungen im Zeitraume von 3 Wochen.	Querlage. p. p. Centralis.	3malige Colpeuryse im Zeitraume von 14 Tagen, 2 Stund. nach Wehenbeginn Wendung u. Extraction.	lebend	2910 grm. 50 etm.	Schüttelfröste, Tpr. 40–41° starb am 10. Tage nach der Operation.	Keine Section wegen Uebergabe der Leiche an den Vater.
3181	20 „	I	Geringe Blutungen in den letzten 14 Tagen.	Kopflage. p. p. Centralis.	Bei heftigster Blutung 2malige Colpeuryse sp. Geb.	todt	2240 grm. 47 etm.	gesund am 10. Tage entlassen.	
3309	28 „	IV	8 Tage vor der Geburt.	Querlage. p. p. partialis.	Wendung u. Extraction in Narkose 4 Stund. nach Beginn der Wehen und heftigerer Blutung.	todt	1850 grm. 45 etm.	gesund am 10. Tage entlassen.	
2317	26 „	I	Geringe Blutungen in den letzten Tagen.	Kopflage. p. p. partialis.	Colpeuryse durch 2 Stunden, Eihauteröffnung, spontane Geburt.	lebend	3080 grm. 51 etm.	gesund am 10. Tage entlassen.	
331	30 „	II	Kam sehr anämisch an die Klinik.	Steisslage. p. p. partialis.	Colpeuryse 2½ Stunden, Herabführen eines Fusses, langsame Extraction.	todt	2870 grm. 48 etm.	mehrere Schüttelfröste, hohe Tpr., nach 1 Monat entlassen.	Atonische Blutung. Inject. von ferr. sesq. 1–3, wegen der grössten Lebensgefahr 1–2.
					1872				
3312	28 „	III	Geringe Blutungen kurz vor der Geburt.	Kopflage. Ein 2 fingerbr. Rand der placenta zu touchiren.	Bei Fieber der Frau und todter Frucht Wendung, Craniotomie des nachf. K. wegen Strictur des ost. int.	todt	3500 grm. 63 etm.	Tpr. 40°, Frost vor der Geburt, starb 4 Tage nach der Geburt.	Anaemia putrescentia uteri, kleiner Querriss im Cervix.
2578	42 „	IX	Heftige Blutungen 3 Tage vor der Geburt.	Kopflage. Ein halbhandgr. Lappen d. plac. touchirbar	Wendung nach Braxton Hiks, nach einer Stunde Extraction.	lebend	2130 grm. 46 etm.	Puerp. normal.	
					1873				
1384	41 „	VII	Kurz vor der Geburt.	Kopflage. Ein handbr. Lappen d. plac. touchirbar	Eröffnung der Eiblase, nach ½ Stunde Wendung und Extraction.	lebend	2620 grm. 47 etm.	Puerp. normal.	
2208	38 „	V	Kurz vor der Geburt.	II. Gesichtslage. Ein handbr Lapp. d. plac touchirbar	Eröffnung der Eiblase, nach 2 Stund. wegen heftiger Blut. Wend. u. Extr.	lebend	3320 grm. 51 etm.	Emmetritis, Parametritis.	gesund entlassen.
					1874				
86	36 „	III	Längere Zeit vor der Geburt	Kopflage. p. p. Centralis.	Wendung und Extraction.	asphykt.	1640 grm. 43 etm.	Schüttelfröste, starb 10 Tage nach der Geburt.	
241	33 „	XII	4 Tage vor der Geburt.	Kopflage. Die halbe Plac. zu touchiren.	Eröffnung der Eiblase, spontane Geburt.	lebend	1400 grm. —	Puerp. normal.	Zum 2. Male Placenta praevia.
2168	33 „	VIII	3 Stunden vor der Geburt.	Kopflage. p. p. Centralis.	Durch 3 Stunden Colpeuryse, Wendung und Extraction.	lebend	3470 grm. —	am 16. u. 30. Tage n. d. Geb heftige Bitgen. Inject. von ferr. sesq. u. Tamponade.	6 Wochen nach der Geburt entlassen.
					1875				
733	37 „	XIII	3mal Blutungen im Zeitraum von 4 Wochen.	Kopflage. Ein halbhandgr. Lappen i. unt. Uterinsegm.	Wendung und Extraction.	lebend	2800 grm. 50 etm.	mehrere Tage Fieber.	nach 15 Tagen entlassen
2433	38 „	I	Kurz vor der Geburt.	Kopfl. ost est. kreuzergr., darüber überall plac. zu touchiren.	Durch 2 Stunden Colpeuryse, Wendung und Extraction.	todt	1500 grm. 40 etm.	mehrere Tage Fieber.	nach 20 Tagen entlassen
1673	32 „	VIII	Kurz vor der Geburt.	Kopflage. Ein halbhandgr. Lappen zu toucbiren.	Wendung und Extraction.	asphykt.	3600 grm. 50 etm.	Puerp. normal.	
1762	23 „	III	8 Tage vor der Geburt.	Kopflage. p. p. Centralis.	Wendung und langs. Extraction.	todt	2350 grm. 47 etm.	Puerp. normal.	
599	21 „	I	Einige Tage vor der Geb.	Kopflage.	spontan.	todt	Abortus im 6. Monat.	Puerp. normal.	
					1876				
660	39 „	XXI	3 Woeben vor der Geburt bis 2 Tage heftig.	Kopflage. Ein halbhandgr. Lappen zu touchiren.	Wendung und Extraction Placentalösung.	todt	2550 grm. 46 etm.	starb 13 Tage n. d. Geb unt. heft. Fiebererschein.	
1323	34 „	V	Innerhalb 8 Wochen 4malige Blutungen.	Kopflage. Ein halbhandgr. Lappen touchirbar.	Ost. ext. 2 Finger weit, Wendung und Extraction.	lebend	1350 grm. 41 etm.	Puerp. normal.	„ „

Erklärung der Tafeln.

Tafel I.

Uterus einer vier Lunarmonate zum zweiten Male schwanger gewesenen Frau.

Oe ostium ext., b b' ostium int., d bindegewebige Schichte des Cervix, c muskuläre Schichte desselben, a b, b' a Stelle der Bildung des unteren Uterinsegmentes, p p' Grenze des festhaftenden Peritoneums, L l, Ll' Ligamenta lata, Lr Ligamentum rotundum, T Tuba, Po Parovarium, V vesica, Vg Vagina.

Tafel II.

Uterus einer acht Lunarmonate zum zweiten Male schwanger gewesenen Frau. (S. 19.)

Uk Uteruskörper, U U Unteres Uterinsegment, C Cervicalschleimhaut, o e ostium ext., b b' Stelle des ostium int. der Müller'schen Schrift, a a' Stelle des ostium int. der Braune'schen Zeichnung, p p' Grenze des festhaftenden Peritoneums, L l, L l' Ligamenta lata, V vagina.

Tafel III.

Uterus einer zehn Lunarmonate zum ersten Male schwanger gewesenen Frau, die zwölf Stunden nach der Geburt starb. (S. 28, 29.)

Uk Uteruskörper, U U unteres Uterinsegment, C Cervicalschleimhaut, o e ostium ext., b b' Stelle des ostium int. der Müller'schen Schrift, a a' Stelle des ostium int. der Braune'schen Zeichnung, p p' Grenze des festhaftenden Peritoneums, L l, L l' Ligamenta lata, V vagina.

Tafel IV.

Fig. 1 Uterusdurchschnitt einer acht Lunarmonate schwanger gewesenen Frau. (S. 18.)

Uk Uteruskörper, U U unteres Uterinsegment, C Cervicalschleimhaut, d bindegewebige Schichte, c muskuläre Schichte, o e ostium ext., b Stelle des ostium int. der Müller'schen Schrift, a ostium int. der Braune'schen Zeichnung, p Grenze des festhaftenden Peritoneums.

Fig. 2 Uterusdurchschnitt einer sieben Lunarmonate zum ersten Male schwanger gewesenen Frau.

Bezeichnungen wie in Fig. 1.

Fig. 3 Uterusdurchschnitt einer in der Mitte des neunten Lunarmonates verstorbenen, zum ersten Male schwanger gewesenen Frau. (S. 19.)

Bezeichnungen wie in Fig. 1.

Fig. 4 Uterusdurchschnitt einer im zehnten Lunarmonat verstorbenen, zum ersten Male schwanger gewesenen Frau. (S. 42, 43.)

Bezeichnungen wie in Fig. 1.

Die Uterusdurchschnitte auf Tafel IV rühren alle von Frauen her, bei denen post mortem die gesetzliche Sectio caesarea ausgeführt wurde.

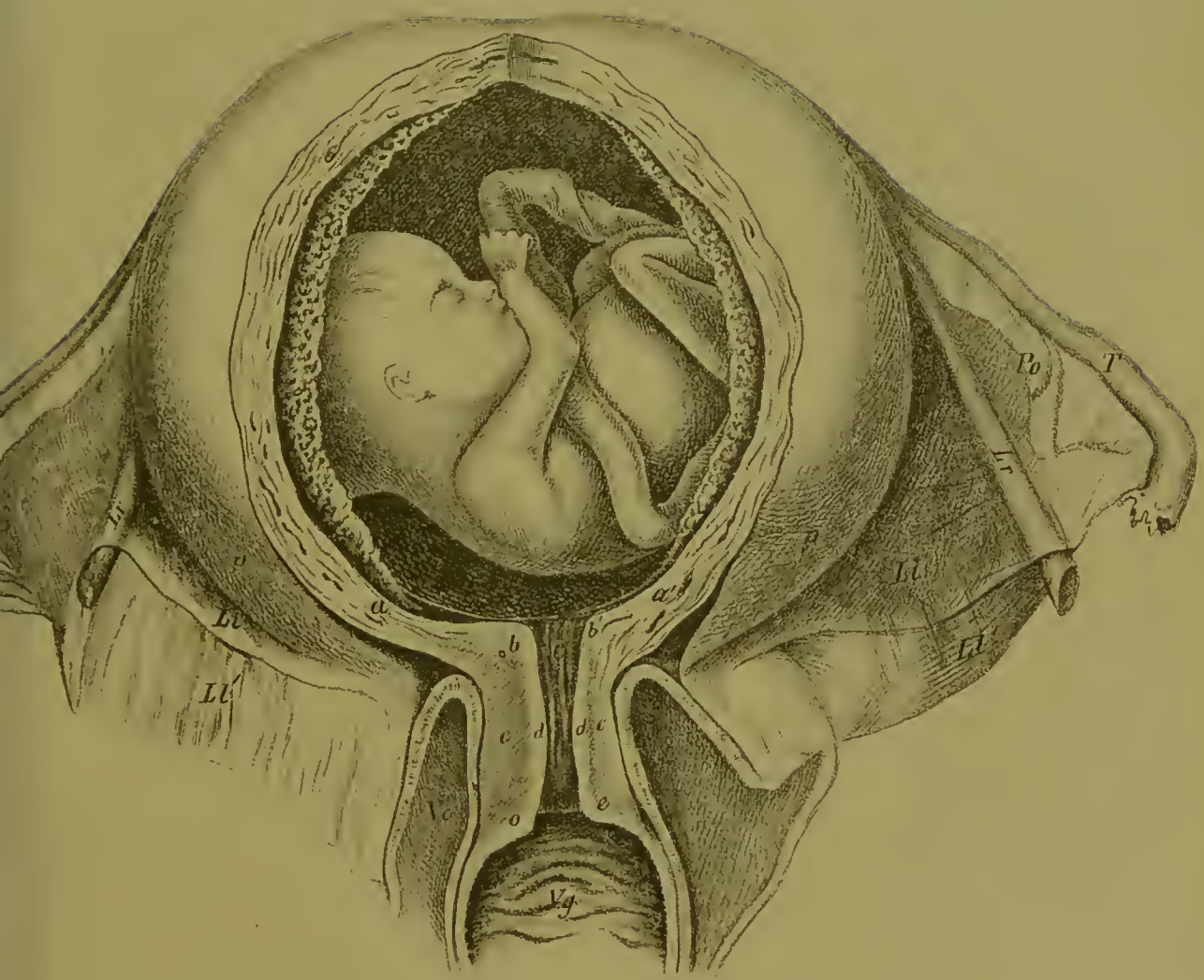

½ Gröſse.

Lit. G. Ebenhuser, Firm. W. G. Baisch, Stuttgart

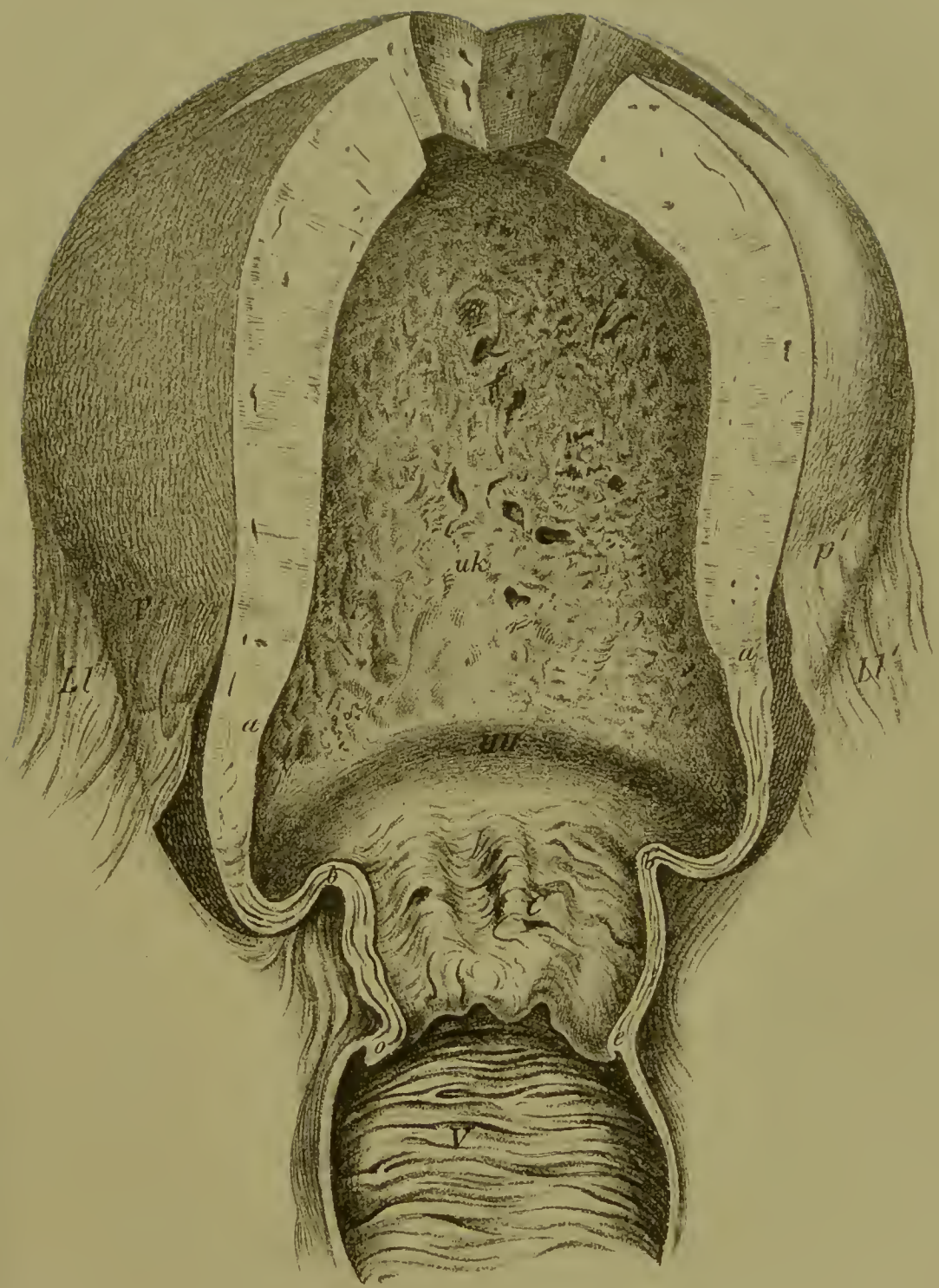

2/3 Gröſse.

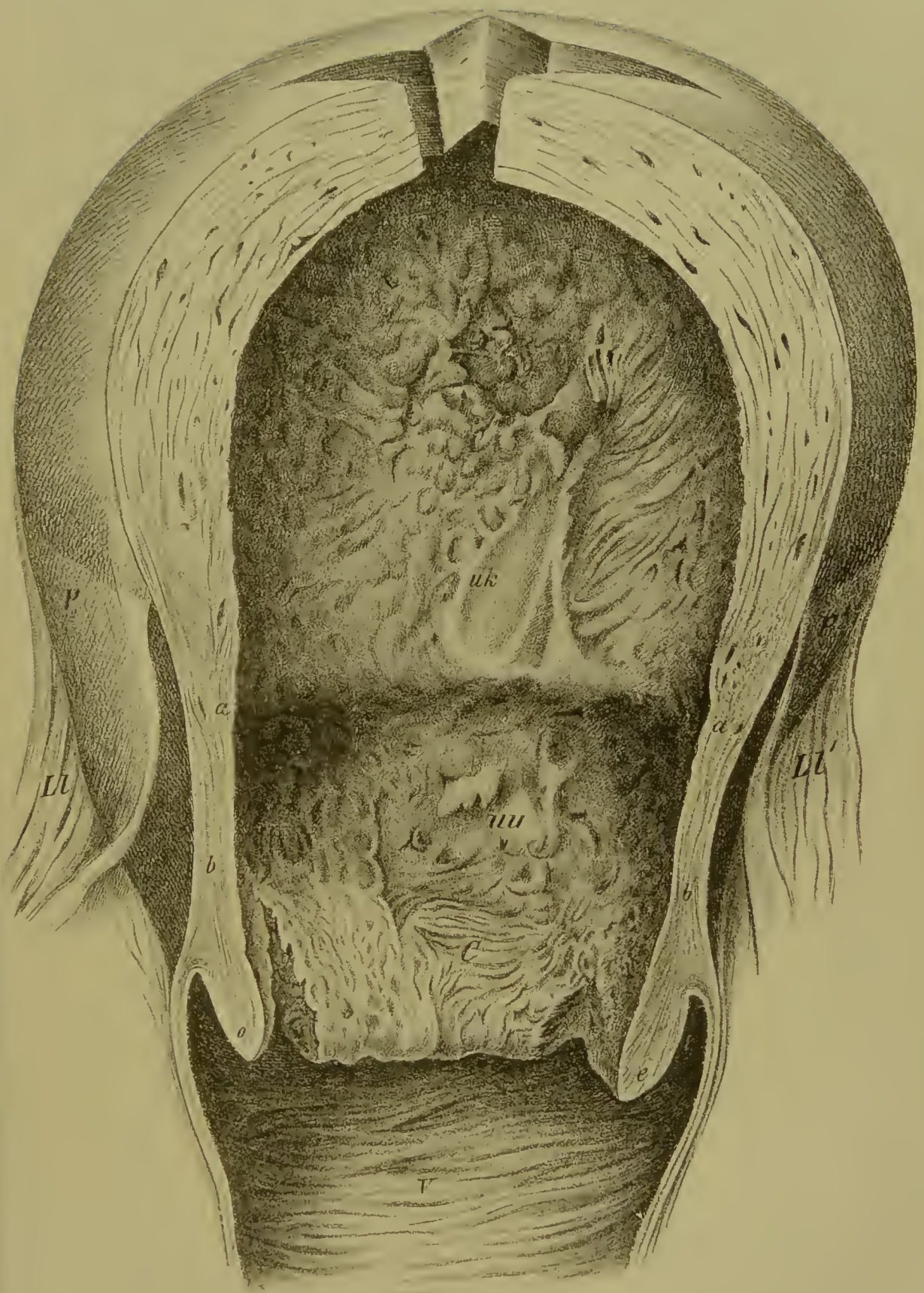

2/3 Gröſse.

Fig. 1.

Fig. 2.

Fig. 3.



Fig. 4.

½ Grösse.